# Über Geburtsläsionen der Gehirnsubstanz, speziell die ischämischen Nekrosen und ihre Folgezustände.

---

## Inaugural-Dissertation

zur Erlangung der Doktorwürde in der Medizin
und Chirurgie
mit Genehmigung der hohen medizinischen Fakultät
der Vereinigten Friedrichs-Universität Halle-Wittenberg

vorgelegt von

**Benno von Kruska**
aus Bromberg.

*Mit 6 Abbildungen.*

Druck von Robert Noske, Borna-Leipzig
Großbetrieb für Dissertationsdruck
1915.

Gedruckt mit Genehmigung der medizinischen Fakultät
der Universität Halle-Wittenberg.
Referent: Geheimer Medizinalrat Professor Dr. Beneke.
Beneke, z. Z. Dekan.

Meiner verehrten Mutter

in Dankbarkeit zugeeignet.

Die nachfolgende Arbeit liefert eine Zusammenstellung der im pathologischen Institut in Halle seit 4 Jahren beobachteten Fälle von Hirnerweichungen und ihren Folgezuständen, soweit sie sich auf den Vorgang der Geburt mit einiger Wahrscheinlichkeit zurückführen ließen. Die Entstehung derartiger Erweichungszustände ist bisher ganz vorwiegend als eine Folge von Hirnblutungen aufgefaßt worden. Die nachfolgende Zusammenstellung aber erweist mit besonderer Deutlichkeit, daß die Blutung in den meisten Fällen keine Hauptrolle bei der Entstehung von Geburtsläsionen der Gehirnsubstanz spielt. Obwohl Blutungen ganz zweifellos nach allgemeiner Erfahrung in kleinen wie größeren Herden vorkommen, so scheint doch die völlig blutungsfreie Erweichung häufiger zu sein. Diese Erweichung findet sich in sehr verschiedenem Umfang: sie kann von kleinsten Pünktchen an bis zur Ausdehnung über beide Hemisphären gefunden werden. Sicher steht sie zu erheblichen Störungen der Funktionen des Zentralnervensystems in dem post-fötalen Leben in ausgiebiger Beziehung; somit gewinnen diese Fälle nicht nur eine theoretische, sondern eine hervorragend praktische Bedeutung und rufen die Frage hervor, in welcher Weise und welchem Grade derartige Schädigungen vielleicht vermieden werden können.

Aus der Literatur über die hier in Frage stehenden Zustände führe ich folgende Hauptergebnisse an.

Die erste eingehendere Beschreibung in der deutschen Literatur (kasuistische Mitteilungen hatte schon Cruveilhier gemacht) stammt von Virchow (1865). Er berichtete über eine Gehirnerkrankung Neugeborener und junger Kinder, die er mit dem Namen Encephalitis interstitialis congenita belegte. Der Prozeß fand sich in der Marksubstanz beider Großhirnhemisphären sowie im Bereiche der Rückenmarksstränge; stets frei war die Hirnrinde. Es handelte sich nach der Anschauung von Virchow

um einen entzündlichen Prozeß in dem interstitiellen Gewebe, in der Stützsubstanz des Gehirnes, der charakterisiert ist durch Wucherung der Gliazellen und Auftreten von Fettkörnchenzellen, die entweder diffus die Hirnmasse durchsetzen oder aber in gelbweißen, schon makroskopisch erkennbaren Herden auftreten. Die Erkrankung kann sekundär die eigentliche Nervensubstanz mit ergreifen, so daß es zu einer weitgehenden Zerstörung des Hirnmarkes bis zu völliger Erweichung der Hemisphären kommen kann. Diese „Encephalitis interstitialis“ brachte Virchow in Beziehung zu Infektionen, namentlich akuten Exanthemen (Pocken) der Mütter, sowie Lues; vielleicht spielen auch ichoröse Prozesse anderer Art eine Rolle.

Virchow teilt einen Fall mit ausgedehnter Erweichung genauer mit, von dem schon hier bemerkt sei, daß er den unten beschriebenen Beobachtungen, z. B. dem Fall Gavel (Seite 58), genau entspricht.

Die Auffassung, daß die Ansammlung der Fettkörnchenzellen als Ausdruck einer Entzündung zu deuten sei, wich bald der Erkenntnis, daß diese Zellen in den normalen Gehirnen von Neugeborenen und jungen Kindern regelmäßig vorkommen (Hayem, Jastrowitz); nur ihre größere Anhäufung in Herden sollte als Entzündung gelten (Jastrowitz). In diesem Sinne teilte Limbeck einen Fall ausgedehnter Hirnnekrose mit, bei welchem kleinzellige Infiltration den entzündlichen Vorgang sicher erwies.

Sehr ähnlich und auch im Hinblick auf unsere Fälle bedeutungsvoll ist die Beobachtung Fischls: Ein 10 tägiges Kind erkrankt plötzlich an Fieber und schweren Hirnsymptomen; diese hielten bis zu dem 42 Tage nach Beginn des Fiebers erfolgten Tode an. Bei der Sektion fand sich eine breiige Erweichung des Marklagers beider Großhirnhemisphären; mikroskopisch zeigte sich eine ausgedehnte entzündliche Infiltration durch einkernige Leukozyten, ohne Bakterien; das Mark war ausgedehnt nekrotisch, und die Zellinfiltration erstreckte sich perivaskulär weithin; hier und da fanden sich kleinere Blutungen. Fischl vermutete, daß eine Giftresorption, etwa vom Darm aus, die Ursache sein könne; diese sollte von den Gefäßscheiden aus ausstrahlend eine aseptische Entzündung der Gehirnmasse

hervorgerufen haben — eine Annahme, die gewiß starke Bedenken hervorrufen muß. Jedenfalls betont Fischl, daß eine Entstehung der Affektion durch Konfluenz kleinerer Herde nicht entstanden sein könne. Die Möglichkeit einer ischämischen Nekrose erwähnt er nicht. Ich würde eine solche Möglichkeit für den Fischlschen Fall unbedenklich anerkennen, wenn nicht der Beginn der Erkrankung durch einen Fieberanfall bezeichnet wäre, welcher auf Infektion deutet. Indessen ist wohl auch diese Fiebererregung mehrdeutig und der Fall deshalb den unsrigen mindestens verwandt.

In einer anderen Beobachtung Fischls ging das Kind an einer septischen Infektion zugrunde; im Bereiche der Marksubstanz des Großhirns zeigten sich kleine gelbgraue Herde, die sich als Leukozytenhaufen, im Bereiche welcher mikroskopisch kulturell Staphylococcus pyogenes albus sich vorfand, erwiesen und als Metastasen des septischen Prozesses bezeichnet werden mußten.

In einer späteren Mitteilung, in der über 6 weitere Fälle berichtet wird, betont Fischl, daß es sich um wirkliche Entzündungsherde handele; dies werde viel sicherer, als durch die Fettkörnchenzellen, durch den Nachweis leukozytärer Elemente und der Bakterien festgestellt. Tatsächlich seien die zirkumskripten Herde Virchows gar nichts anderes als eine Leukozyteninfiltration, die Leukozyten hätten durch die fettige Degeneration nur die Form der Fettkörnchenzellen angenommen. Die Gliafasern seien wahrscheinlich auch daran beteiligt, in welcher Weise, sei noch nicht genau zu bestimmen. Fischl weist ferner darauf hin, daß die encephalitischen Herde in Beziehung zu den Gefäßen stehen, „indem sich teils halbmondförmig an, teils zirkulär um ein Gefäß gelagerte Leukozytenhaufen vielfach in der Marksubstanz vorfinden“. Manchmal bestehe auch eine stärkere Gefäßfüllung. Nur in einem einzigen Falle konnten Bakterien in der Gehirnsubstanz im Schnitt nachgewiesen werden, in einigen anderen Fällen wurden sie, trotzdem die übrigen Organe Zeichen septischer Erkrankung mit positivem Bakterienbefunde aufwiesen, vermißt. Fischl kommt zu dem Schlusse, daß die Herde bei der Encephalitis entzündlicher Natur sind, die

einmal „metastatisch als Teilerscheinung septischer Allgemeininfektion, ein anderes Mal auf toxischem Wege als Effekt von durch die Sepsiserreger produzierten Giftstoffen zustande kommen, während in einem Teile der Fälle keine derartige Ursache sich nachweisen läßt".

Seitz berichtet im Archiv für Gynäkologie (Bd. 83) folgenden Fall: Ein nicht ganz ausgetragenes Kind wird nach leichter und spontaner Geburt asphyktisch geboren, bleibt trotz Wiederbelebungsversuchen blau und stirbt nach 5 Stunden, ohne daß sich auffallende Erscheinungen von seiten der Zentralorgane (Lähmungen, Krämpfe) gezeigt hätten.

Die Autopsie ergibt neben einer ausgedehnten Atelektase der Lungen sowie starkem Aszites, Hydroperikardium und Hydrothorax eine hochgradige Zerstörung des Großhirnes in seinen vorderen und mittleren Partien. Die Zerstörung betrifft zunächst die Marksubstanz, hat aber sekundär auch die Rindensubstanz ergriffen und dieselbe auf eine dünne Schicht reduziert. Stammganglien, Pons, Kleinhirn und Medulla oblongata sind dabei intakt; der großartige, offenbar schon längere Zeit bestehende Defekt betrifft Stirn- und Scheitellappen in vollem Umfang, Okzipital- und Temporallappen wenigstens in Teilstücken. Die Dura und Pia sind im allgemeinen normal, ebenso wie die Kopfform; der sinus longit. etwas enger, Falx stark reduziert. Alle Wände der großen Höhle sind stark ockergelb, an der Pia haften stellenweise Rindenreste mit Pigment.

Da Lues auszuschließen, kommt Verfasser zum Schluß, daß durch ein Trauma der Mutter (Sturz auf den Leib im 4. Schwangerschaftsmonat) eine schwere zerebrale Blutung in dem fötalen Gehirn erfolgte, die zu einem fast das ganze Großhirn umfassenden Defekt führte.

Dieser Fall veranlaßt Seitz unter Hinweis auf die ähnlichen Befunde in den Fällen von Limbeck und Fischl zu der Annahme, daß die „kongenitale Encephalitis" Virchows im allgemeinen ein erworbener septischer Prozeß sei; seine Schlußsätze lauten:

1. Eine wirklich kongenitale, durch intrauterine Entzündungsprozesse im Sinne von Virchows Encephalitis

circumscripta erfolgte Zerstörung des Großhirnmarkes ist bisher noch nicht nachgewiesen. Es handelt sich bei den bisher als Encephalitis congenita beschriebenen Hirndefekten um Zustände, die sub partu durch zerebrale Hämorrhagien oder extrauterin durch septische Infektionen, vielleicht auch Intoxikationen entstanden sind.

2. Bereits intrauterin kann es durch eine Blutung in die Ventrikel oder in die Hirnsubstanz zu weitgehenden Einschmelzungen des Großhirnmarkes, sekundär auch der Rinde kommen, so daß daraus große Hirndefekte (Porencephalien) resultieren. Der Schädel kann dabei regelmäßige Form und Knochenentwicklung aufweisen.

Dieser Hinweis auf die „Porencephalie" bezieht sich auf die zuerst von Heschl unter diesem Namen beschriebenen Fälle.

In der Prager Vierteljahrsschrift für die praktische Heilkunde hatte schon 1859 dieser Autor mehrere Fälle mitgeteilt, bei denen „die Gehirnsubstanz an einer oder mehreren Stellen durch die ganze Dicke des Gehirnes fehlt und somit ein das Gehirn durchsetzender Kanal vorhanden ist, der an der Gehirnoberfläche beginnt und in der Gehirnkammer endet", und für diese Mißbildungen den Namen „Porencephalie" gewählt.

Über den Modus der Entstehung der Blutung in seinem Fall vermutet Seitz, daß durch den Stoß, den die Mutter erfuhr, eine subkranielle Blutung unter dem rechten Scheitelbein des Fötus erfolgt sei; hieran habe sich dann eine Erhöhung des intrakraniellen Druckes angeschlossen, welche durch Anämie und kollaterales Ödem zu einer Zerstörung der Marksubstanz geführt habe. Diese Erklärung ist mit Rücksicht auf die Unwahrscheinlichkeit einer derartigen traumatischen Lokalwirkung m. E. nicht durchweg haltbar; bemerkenswert ist jedenfalls, daß Seitz Anämie und Ödem eine Rolle spielen läßt, wenn er auch nicht genauer über die Vorgänge sich ausläßt. Jedenfalls ist der Bluterguß für ihn die Hauptsache, und auch in seinen weiteren Mitteilungen steht die Hirnblutung immer im Vordergrund; der Gedanke an eine primäre ischämische Erweichung, eventuell mit sekundärer mehr oder weniger starker Blutung, liegt ihm fern.

In der Überzeugung, daß die Porencephalie keine eigentliche „Mißbildung“ im engeren Sinne, sondern eine Fötalkrankheit sei, stimmt Seitz also mit Heschl überein, dessen Vermutung, daß der primäre Vorgang ein Defekt der Hauptarterienstämme sei, wodurch wie bei einer Arterienverstopfung eine Gehirnerweichung zustande komme, freilich mit den Ansichten der späteren Autoren nicht zusammenfällt. Wir entnehmen dieser Heschlschen Hypothese nur den Hinweis, daß das anatomische Bild der Porencephalie den Spätstadien „weißer Erweichung“ gleicht, und sehen in diesem Vergleich eine Unterstützung unserer eigenen Ansicht.

Besonders umfangreich und eingehend ist die Studie Kundrats über die Porencephalie. Auch er erkennt die Möglichkeit ihrer Entstehung aus hämorrhagischen und encephalitischen Prozessen an, betont aber besonders, daß es sich um anämische Erweichungen handeln könne, also um ähnliche Veränderungen, wie sie bei alten Leuten durch Arteriosklerose und bei jüngeren Individuen durch syphilitische Endarteriitis hervorgerufen werden. Für diese anämische Encephalitis ist charakteristisch die Erhaltung der alten Gefäße und eine umfassende Gewebsneubildung mit reichlicher Entwicklung neuer Gefäße, welche eine sehr rasche und ausgiebige Resorption der nekrotisierten Gehirnsubstanz ermöglichen. Auch die Tatsache, daß fast alle porencephalitischen Defekte auf das Ernährungsterritorium der A. cerebri media entfallen, stimmt mit den Erfahrungen über das Vorkommen der anämischen Nekrosen des Hirnes im späteren Extrauterinleben überein. Bezüglich der Ursache der fötalen Hirnanämie denkt Kundrat an Ernährungsstörungen des mütterlichen Organismus, anormale Entwicklung der Plazenta und ihres Gefäßapparates, an krampfartige Kontraktionen des Uterus in der letzten Zeit der Gravidität und dadurch hervorgerufene Störungen im Plazentarkreislauf; auch die Lage des Fötus könne von Einfluß sein.

Bezüglich der Entstehungszeit sagt Kundrat, sie könnten im Fötalleben entstehen, aber auch in jeder Zeit des Extrauterinlebens erworben werden. Diese letzteren Porencephalien seien überhaupt seltener und meist durch Embolie oder Hämorrhagie erzeugt, könnten aber auch traumatischen Ursprungs sein.

Dieser Auffassung ist v. Kahlden entgegengetreten. Er sagt über die Porencephalie: „So groß die Verschiedenheiten im Aussehen und Verhalten porencephalischer Defekte je nach ihrer Lage sein können, so gibt es doch andererseits zwischen den einzelnen Beobachtungen so zahlreiche Übergangsformen, daß es sich zweifellos in der großen Mehrzahl der Fälle um eine einheitliche Erkrankung handeln dürfte".

Eine kritische Betrachtung aller bisher geäußerten Hypothesen führt v. Kahlden zu dem Resultat, „daß als Ursache der Porencephalie ein fötaler Hydrops, eine kongenitale Gefäßerkrankung im Sinne Heschls, eine ischämische Nekrose, wie sie Kundrat angenommen hat, oder ein primärer Balkenmangel (Richter) nicht in Betracht kommen können. In sehr vereinzelten Fällen mag es vielleicht möglich sein, daß durch entzündliche Prozesse eine erworbene, also extrauterin entstandene Porencephalie zustandekommt, oder wenigstens eine dieser ähnliche Hohlraumbildung; ebenfalls sehr selten sind die Fälle, wo porencephalieähnliche Veränderungen durch ein Trauma bedingt sind, und hier ist es möglich, den Zustand seiner Natur nach zu erkennen und von der angeborenen Porencephalie zu unterscheiden. Dasselbe gilt von den seltenen Fällen, in denen aus einer Embolie größere Defekte im Hirnmantel hervorgehen. Es folgt hieraus weiter, daß für die große Mehrzahl der Fälle die Porencephalie nur auf eine Entwicklungsstörung des Gehirns zurückgeführt werden kann". Ganz abgesehen davon, daß nach dem Gesagten eine andere Erklärung gar nicht möglich sei, bestehe auch in dem verhältnismäßig konstanten Sitz der porencephalischen Defekte einer der wichtigsten Beweisgründe gegen die Gefäß- bezw. Zirkulationstheorie und für die Annahme, daß es sich bei der Porencephalie um eine primäre Entwicklungsstörung des Gehirns handele.

Einen erheblichen Gegensatz zu dieser Darstellung stellt die Meinung Kaufmanns dar, welche gerade eine ganze Reihe von Möglichkeiten hervorhebt, die zu dem gleichen Endziel des „porencephalischen" Defektes führen. Kaufmann unterscheidet bei den zirkumskripten Porencephalieen

a) „typische" Fälle, die schon kongenital vorkommen, bei

denen der Porus oder Spalt meist in der Gegend des Zentral- und Scheitellappens oder an deren Grenzen (im Gebiet der A. fossae Sylvii), oft gerade auf der Höhe der Konvexität liegt (und klinisch zu zerebraler Kinderlähmung, Hemiplegia spastica infantilis führt). An den Rändern des Defekts, welcher von der Arachnoidea überbrückt wird und in welchen die Pia hineinzieht, enden die Windungen oft in völlig überquellenden Formen und zeigen häufig eine radiäre, auf den Porus zu konvergierende Stellung. Auch in anderen Großhirnbezirken kann der Porus gelegentlich liegen. Für diese Fälle nimmt man vielfach eine Entwicklungsanomalie an, bedingt durch abnorme Vertiefung bezw. Einfaltung der Totalfurchen und der Rindenfurchen in frühester Embryonalzeit. Man spricht auch von kongenitaler primärer Porencephalie. Nicht selten besteht Hydrocephalus. Die Affektion kann symmetrisch sein.

b) In anderen Fällen entsteht die sekundär mit Serum angefüllte zystische Lücke nachweislich dadurch, daß Teile der Rinde und des Marklagers des Groß- und auch des Kleinhirnes zerstört werden, erweichen. Das geschieht wohl zu allermeist intrauterin, intra und post partum oder im Kindesalter durch Traumen, welche zu Blutung führen oder die Substanz des Gehirns direkt zertrümmern, ferner durch vaskuläre Affektionen mit folgender ischämischer Nekrose, Entzündungen, schließlich durch Erweichung (anämische Nekrose) ohne Gefäßverschluß und ohne Entzündung. Weiterhin führen von dieser sogen. sekundären oder erworbenen Porencephalie alle Übergänge zu solchen Fällen, bei denen penetrierende, meist mit sklerotischen Rändern versehene Spalten oder Defekte bei Erwachsenen auftreten und ebenfalls das Resultat einer Zerstörung, Erweichung von Hirnteilen durch Traumen, Hämorrhagie, Thrombose, Embolie, Encephalitis darstellen".

In dieser Darstellung des hervorragenden pathologischen Anatomen spielt also, den bekannten Befunden entsprechend, die anämische (ischämische) Nekrose eine wesentliche Rolle. Leider fehlt eine genauere Analyse, welche Grundursache dieser Ischämie zugrunde liegen könne; Kaufmann scheint ganz vorwiegend an embolisch-thrombotische Arterienverstopfung zu denken; jeden-

falls ist die uns speziell interessierende Möglichkeit der Ischämie durch arteriellen Gefäßkrampf (spastische Ischämie) nicht ausdrücklich herausgehoben.

Ähnlich wie Kaufmann äußert sich Freud, der in Nothnagels Pathologie und Therapie als Endveränderungen der infantilen Zerebrallähmung, welche ausschließlich am infantilen Gehirn zustande zu kommen scheinen, atrophische und hypertrophische Sklerosen und die Porencephalie bezeichnet. Feste Beziehungen zwischen diesen Befunden post mortem und den etwa verschiedenen Initialläsionen, so daß ein sicherer Schluß von dem einen auf die andere ermöglicht wird, also jede Endveränderung einer anderen Initialläsion entspricht, bestehen nach Freud im allgemeinen nicht; die Beziehungen zwischen den anatomischen Befunden und den sie verursachenden Läsionen sind vielmehr verwickelter Natur.

Am geklärtesten ist die Frage bei der Porencephalie: als eindeutiger Ausdruck einer bestimmten Initialläsion oder eines besonderen Prozesses können porencephalische Defekte nach Freud nicht aufgefaßt werden.

Zu der Frage, ob es möglich sei, nach den anatomischen Befunden von Läsionen des Gehirnes zu entscheiden, ob sie als kongenital bedingt, bei der Geburt oder extrauterin erworben anzusehen seien, sagt Freud:

„Zysten und Erweichungsherde ermöglichten eine solche Unterscheidung nicht; sie könnten ebensowohl von fötalen, als von später eingetretenen Initialläsionen herrühren. Auch die Veränderung der lobären Sklerose sei in keiner Weise an die Grenze zwischen Fötalleben und extrauteriner Existenz gebunden. Bezüglich der Porencephalien seien die Autoren (v. Kahlden, Beyer, Kundrat, v. Limbeck und andere) sehr verschiedener Ansicht; einen nicht zu bestreitenden Anhalt zur Erkennung der kongenitalen Natur eines Falles böten aber die etwa vorhandenen Entwicklungshemmungen in der Nähe und entfernt von der Defektbildung. Mikrogyrie und schwere Abweichungen vom normalen Windungstypus bezeugten im allgemeinen die kongenitale Natur des Falles“.

Freud fährt fort: „Die Diagnose der Geburtslähmung, die

eine hemiplegische oder diplegische sein kann, stützt sich auf die anamnestische Erhebung der von Little hervorgehobenen, bei abnormer Geburt wirkenden Momente. Doch reicht deren Anwesenheit nicht hin, die Annahme einer Geburtslähmung einwandfrei zu begründen. Da dieselben Schädlichkeiten so häufig ohne Wirkung bleiben, kann man die Möglichkeit nicht ausschließen, daß die vorhandene Diplegie trotz Littlescher Anamnese doch kongenital bedingt sein könne, und in gewissen Fällen ist die erschwerte Geburt selbst nur ein Symptom tieferliegender Einflüsse, welche die Entwicklung des Fötus oder den Organismus der Mutter beherrscht haben".

Die häufigste Läsion, die bei erschwerter Geburt zustande komme, sei die Meningealblutung. Nach Gowers und Mac Nutt findet man bei Kindern, die der Geburtsschwierigkeit erlegen seien, die Blutung am stärksten über der Zentralregion der Hirnoberfläche, nahe der Mittellinie. Daneben finde man häufig Extravasate an der Basis, unter dem Tentorium, die Pons, Oblongata und Kleinhirn einhüllten. Die betroffenen Hirnpartien litten von da an unter dem Druck des Extravasates und Quetschung des Hirngewebes. Als Endveränderung im Falle Mac Nutts fand sich regionäre atrophische Sklerose; die Windungen der Zentralregion waren beiderseits geschrumpft, induriert und lagen am Grunde einer tiefen Depression der Hirnoberfläche.

Im Handbuch der allgemeinen Pathologie des Kindesalters von Brüning und Schwalbe äußert sich Büttner bezüglich der hier in Frage stehenden Zustände ganz vorwiegend in dem Sinne von Seitz, d. h. unter besonderer Betonung der intrazerebralen Blutungen:

„Volle Einigkeit herrscht darüber, daß neben schweren und langdauernden Geburten auch leichte und spontane Entbindungen die Veranlassung zu intrakraniellen Blutungen geben können.

Intrazerebrale Blutungen, soweit sie nicht Begleiterscheinungen schwerer Schädelfrakturen sind, kommen selten in größerer Ausdehnung, ziemlich häufig aber als kleine Sugillate vor. Die Folgen größerer Apoplexien, welche die Gehirnsubstanz weitgehend zerstören, bestehen, falls das Kind am Leben bleibt, in der Ausbildung porencephalischer Defekte, die von diffuser

Sklerose (Gliose und Mikrogyrie) in der Nachbarschaft begleitet sind und je nach ihrer Lokalisation und Größe entweder symptomenlos bleiben oder eine Anzahl von Ausfalls- und dauernden Reizerscheinungen (Idiotie, zerebrale, spastische Hemiplegie, Athetose usw.) bedingen.

Die vielfach diskutierte Frage, inwieweit intrakranielle Blutungen zu dauernden Schädigungen führen, ist für den pathologischen Anatomen außerordentlich schwierig zu beurteilen. Denn es existieren nur verschwindend wenige Beobachtungen, in denen der Befund am Sektionstisch durch genaue Daten über die Geburt ergänzt werden konnte, und zugleich prä- und postnatale Erkrankungen als Ursache für den Obduktionsbefund auszuschließen waren. Büttner stellt 4 Gruppen von intrakraniellen Blutungen auf:

1. Sie verursachen weder initiale noch dauernde Schädigungen.
2. Teils gleich nach der Geburt, teils in den nächsten Tagen treten Reiz- oder Lähmungserscheinungen von seiten der Hirnrinde auf, die allmählich abklingen, ohne spätere Schädigungen zu hinterlassen.
3. Die initialen Symptome verschwinden zunächst, um später wieder aufzutreten und dann dauernd zu bleiben.
4. Die Erscheinungen bestehen von der Geburt an dauernd.

Die Frage, ob dauernde Gehirnschädigungen (Epilepsie, Idiotie, Littlesche Krankheit) durch Asphyxie und Hirndruck ohne größere Blutungen hervorgerufen werden können, wird von deutschen Geburtshelfern verneint, von französischen bejaht.

Die Entstehung subarachnoidealer Blutungen bei der Geburt erkennt auch Kaufmann an: „So können sich bei schwerem Durchtritt des Kopfes bei der Geburt, ebenso wie bei Applikation der Zange, die Schädeldeckknochen, vor allem die Scheitelbeine übereinander schieben, und es können Venen zerreißen, welche in den oberen Blutleiter eintreten; so erklären sich manche Fälle von plötzlichem oder von Scheintod gesunder Neugeborener".

Die hier in Frage kommenden Blutungen sind aber gewiß meistens im Subduralraum gelegen; als subdurale Hämatome sind sie allgemein den Geburtshelfern bekannt. So sagt z. B.

Keller: „Mit äußerem Kephalhämatom kann sich ausnahmsweise ein subduraler, also intrakranieller Bluterguß korrespondierend auf der Innenseite des betreffenden Schädelknochens verbinden. Am häufigsten geschieht dies bei Knochenverletzungen, welche zu einer beiderseitigen Blutung führten. Die äußere Blutung greift dann einfach auf die Innenseite der Schädelkapsel über. Wichtig für die Erkenntnis dieser Komplikation ist das etwaige Vorhandensein zerebraler Erscheinungen, welche beim einfachen Kephalhämatom stets zu fehlen pflegen. Solche finden sich aber nur bei größeren subduralen Blutergüssen, äußern sich in Pulsverlangsamung, oberflächlicher Atmung, Sopor und gehen bald in den letalen Zustand über. Kleinere subdurale Blutungen, um welche es sich vorzugsweise handelt, verlaufen gewöhnlich völlig symptomenlos.

„Traumatische Verletzungen des Schädels und Hirns intra partum werden seitens der Psychiater als ein wichtiges ätiologisches Moment für die spätere Entwicklung gewisser Nerven- und Geisteskrankheiten angesehen: Epilepsie, Chorea, Athetose, spastische Kontrakturen, spastische Lähmungen, Schwachsinn, Idiotie.

„Hinsichtlich der eventuellen Möglichkeit schwerer Folgeerscheinungen wird in mehreren Mitteilungen schon der künstlichen Beendigung, wie auch der längeren Dauer einer Entbindung großer Wert beigelegt. Auch die Asphyxie spielt als Disposition eine bedeutende Rolle. Wenn sich auch die Eventualität eines solchen Ereignisses für später nicht abstreiten läßt, so scheint diese doch nur ausnahmsweise in die Erscheinung zu treten".

Besonders eingehend hat sich Seitz mit der Frage der Hirnblutungen bei der Geburt oder im fötalen Leben beschäftigt, wie schon oben angeführt wurde. Nach ihm (s. „Der Scheintod der Neugeborenen" in Winckel, Handbuch der Geburtshilfe) „ist für die Genese größerer intrakranieller Blutergüsse die starke und plötzliche Verschiebung der Knochen gegen- und übereinander wichtig. Es kommt zu einer Zirkulationserschwerung durch Zerrung der venösen Sinus, vor allem des Sinus longitudinalis, bei sehr starker Verschiebung des Occiput auch

des Sinus transversus und gelegentlich zum Platzen der rückwärtigen Venen. Bisweilen zerreißt die schwächere Sinuswand selbst, ohne daß sich eine Kontinuitätstrennung in den resistenteren Geweben der Naht nachweisen ließe.

„Nach meinen Erfahrungen kommen die intrakraniellen Blutergüsse am häufigsten bei schweren, namentlich mit der Zange beendigten Geburten vor. Bei schwierigen Extraktionen am Beckenende kann, wenn der Kopf am verengten Beckeneingang festgehalten wird, bei dem Zuge die Sutura squamosa zwischen Scheitel- und Schläfenbein gezerrt (Fritsch), auseinandergesprengt und bisweilen der Sinus transversus angerissen werden, auch Absprengungen der Hinterhauptschuppe mit Verletzung desselben oder eines benachbarten Sinus werden beobachtet. Doch auch bei ganz spontan und leicht verlaufenden Geburten beobachten wir nicht selten ausgedehnte zerebrale Blutergüsse.

„Ich kann die Ansicht Kundrats bestätigen, daß es grade schnell verlaufende und leichte Geburten sind und daß kleine Kinder mit weichen Schädelknochen häufig befallen werden. Aber auch bei ungewöhnlich großen und harten Schädeln kommen nach meinen Beobachtungen intrakranielle Blutungen bei spontanen Geburten vor, namentlich dann, wenn sie rasch durch den nicht völlig erweiterten Muttermund getrieben werden. Die intrakraniellen Blutungen sitzen meist subdural oder subarachnoideal, ganz selten in der Gehirnsubstanz selbst. Die ursprüngliche Blutungsquelle läßt sich bei der Sektion nur sehr schwer nachweisen".

Im Archiv für Gynäkologie Bd. 82 (Hirndrucksymptome Neugeborener) sagt derselbe Autor:

„Es ist durch einwandfreie Statistiken nachgewiesen, daß etwa 3—4% aller Neugeborenen dem Geburtstrauma oder dessen Folgen erliegen. Die Mehrzahl der Kinder geht rein suffokatorisch durch Behinderung des Gasaustausches zugrunde, ein nicht unbeträchtlicher Teil jedoch erliegt den Gewalteinwirkungen, denen speziell der Schädel ausgesetzt ist. Die verschiedenen Äußerungen dieser Gewalteinwirkung auf den fötalen Schädel fassen wir in der Regel unter dem Gesamtbegriff „Hirndruck" zusammen.

„Das Gemeinschaftliche des Begriffes „Hirndruck“ ist in der mehr oder minder lange dauernden Erhöhung des intrakraniellen Druckes zu suchen. Die Folgen der intrakraniellen Drucksteigerung können jedoch für den Fötus recht verschiedene sein; der Unterschied hängt im wesentlichen nicht von der Stärke der intrakraniellen Drucksteigerung, sondern hauptsächlich davon ab, ob eine Verletzung größerer Blutgefäße oder der Gehirnsubstanz selbst stattfindet.

„Gehirnschädigungen durch mechanische Verletzung der Gehirnsubstanz selbst und durch größere intrakranielle Blutergüsse führen nicht allzuselten bereits sub partu zum Absterben der Frucht, so bei engem Becken, schwerem Forceps, oder aber das Kind kommt hochgradig scheintot zur Welt, es gelingt, wenn dies überhaupt noch der Fall ist, erst nach langen Bemühungen, den ersten Atemzug herbeizuführen; allein die Atmung bleibt unregelmäßig, und die Kinder gehen trotz aller Mittel innerhalb weniger Stunden zugrunde, sie sterben langsam dahin, ohne daß sich besondere Symptome bei ihnen nachweisen ließen.

„Weyhe bringt statistische Zusammenstellungen aus dem pathologischen Institut zu Kiel: er fand unter 959 Sektionen von jüngeren und älteren Säuglingen 122 intrakranielle Blutungen = 12%. Von diesen Kindern waren 23 = 18% kongenital syphilitisch; die Blutergüsse saßen 80 mal in der Dura, 56 mal in der Arachnoidea, 35 mal in der Gehirnsubstanz, 21 mal in den Ventrikeln. In 32 Fällen waren die Blutungen sehr ausgedehnt. Frisch waren die Blutungen in 95 Fällen, alt in 25, und hämorrhagische Pachymeningitis bestand in 8 Fällen.

„Einen Fortschritt bedeutet die Arbeit von Kundrat, die in zweierlei Beziehungen von Wichtigkeit ist, einmal, weil er gezeigt hat, daß auch bei rasch und überstürzt verlaufenden Geburten und bei kleinen Kindern intrakranielle Blutungen auftreten können, dann deshalb, weil er die Blutungen in 2 Gruppen einteilt:

1. die häufigen subarachnoidealen Blutungen, die im Bindegewebe der Pia sitzen und meist nur kleine Suffusionen darstellen; sie sind meist beiderseits, aber oft auf einer Seite überwiegend, selten einseitig, sitzen an der Kon-

vexität der Hemisphären, vom medialen Rande nach abwärts an Intensität abnehmend;

2. die subdurale Blutung zwischen Dura und Arachnoidea, welche als flüssiger Blutkuchen die Hemisphäre, meist aber nur eine, umgibt. Diese Blutungen sind stets viel beträchtlicher und können so umfangreich sein, daß eine hochgradige Kompression des Gehirns und Abflachung der Hemisphären und Erweiterung einer Schädelhälfte eintritt."

Seitz nimmt auf Grund seiner Beobachtungen an, daß es auch ohne Verletzung eines größeren Gefäßes auf mechanischem Wege durch Druck und Quetschung der Gehirnsubstanz zum Auftreten von Krämpfen und Hirndrucksymptomen kommen kann, wenn trotz Fehlens von Blutungen und grobanatomischer Veränderungen die Gehirnsubstanz und speziell die Rinde eine weitgehende Alteration durch den mechanischen Insult erfahren hat.

Er fährt fort: „Die Vorstellung, als ob nur bei schweren und künstlich beendeten Geburten intrakranielle Blutungen entstehen können, darf schon längst nicht mehr Anspruch auf Richtigkeit erheben.

„Neben der Größe des Kindes spielt bei der Entstehung intrakranieller Blutungen zweifellos die Zahl der vorausgegangenen Geburten, also die Beschaffenheit der Weichteile und ferner die Weite des Beckens eine Rolle. Durch Schädelkompression erklärt sich auch die starke Beteiligung der Zange an der Entstehung subduraler Blutungen.

„Auch bei ganz spontan und rasch verlaufender Geburt, bei weiten Genitalien Mehrgebärender, kurz unter scheinbar den günstigsten Verhältnissen können tödliche intrakranielle Blutungen entstehen.

„Die disponierenden Momente lassen sich unter 2 Gesichtspunkten zusammenfassen:

1. Stauung in den venösen Gefäßen,
2. Zerrung der Gefäße.

Die Stauung wird im wesentlichen durch die Asphyxie, die Zerrung durch die Konfiguration und Kompression des Schädels verursacht. Am günstigsten für den Ausgleich der Zirkulation

liegen die Verhältnisse bei der langsamen Konfiguration. Erfolgt die Knochenverschiebung zu stark (ungewöhnlich großer Kopf, rigide Weichteile, enges Becken, starker Zangendruck), oder erfolgt sie zu rasch (zu heftige Wehen), so kommt es zu Zerrungen der Gefäße.

„Am deutlichsten liegen die Verhältnisse bei den Blutungen aus dem Gebiet des Sinus longitudinalis (Großhirnblutungen, supratentoriale Blutungen). Die Verschiebung der Parietalia übereinander bewirkt eine Zerrung des daruntergelegenen Sinus longitudinalis (Weber, Virchow) und eine Abknickung der einmündenden Venen des jeweils übergeschobenen Scheitelbeines. Stauung und Zerrung bewirkt das Platzen des Gefäßes nahe der Einmündungsstelle in den Sinus; bei besonders starken Zerrungen kann es auch zum Anreißen des Sinus selbst kommen.

„Doch auch bei den Blutungen aus dem Gebiet des Sinus transversus (infratentoriale Blutungen) spielt die Knochenverschiebung insofern eine gewisse Rolle, als bei starker Verschiebung der oberen Teile des Occiputs unter die Parietalia der am seitlichen Ende der Lambdanaht gelegene Sinus gezerrt wird. Es handelt sich in der Regel um Blutungen aus den einmündenden Venen, nicht aus dem Sinus selbst. Die Blutungen in die Seitenventrikel stammen aus dem Gebiete des Sinus rectus und kommen wahrscheinlich immer durch Stauung allein zustande.

„Vorher lebensfrische Kinder gehen nach kurzdauernder, aber starker Schädelkompression, z. B. nach Impression des Kopfes durch ein enges Becken, nach forcierter Zangenextraktion, häufig unmittelbar nach der Geburt trotz aller Bemühungen zugrunde, ohne daß sich am Gehirn bei der Sektion grobanatomisch eine Läsion, eine Blutung oder dergleichen auffinden ließe. Trotzdem müssen wir aus dem Umstande, daß das Kind nicht wieder belebt werden kann, mit Bestimmtheit schließen, daß feinere Läsionen, die mit subtiler histologischer Technik sich vielleicht nachweisen ließen, vorhanden sind. Es ist ähnlich wie bei der Gehirnerschütterung Erwachsener, bei der anatomische Veränderungen ebenfalls nur schwer aufzufinden sind. Gelingt es, solche Kinder wieder zu beleben — die Wiederbelebung gelingt meist nur unvollkommen; nach Stunden, höchstens 1—2 Tagen

gehen die Kinder häufig noch zugrunde —, so treten nicht selten Symptome auf, wie wir sie bei intrakraniellen Blutergüssen als Hirndruckphänomene zu sehen gewohnt sind. Auch diese Erscheinung spricht für tiefergreifende Schädigungen der Hirnmasse.

„Besonders starke Gewalteinwirkungen führen zur Kontusion der unmittelbar getroffenen Gehirnpartien und haben, da meist auch die lebenswichtigen medullaren Zentren in Mitleidenschaft gezogen sind, ausnahmslos raschen Tod zur Folge.

„Schwere Verletzungen des Gehirns kommen ferner zustande durch Frakturen der Schädelknochen, durch Absprengung der Hinterhauptsschuppe von den Partes condyloideae; durch letztere kann eine tödliche Quetschung der Medulla oblongata und des Rückenmarks entstehen.

„Die starke Gefährdung der Kinder durch übermäßigen einseitigen Druck illustrieren folgende Resultate von Zangenextraktionen:

| | | |
|---|---|---|
| Dresdner Klinik | 1889 | 12 %; |
| „ „ | 1895 | 5,6 %; |
| Baseler Klinik | | 5,7 %. |

„Der Eintritt des Todes war stets auf die Zange allein zurückzuführen und wurde herbeigeführt durch Verletzungen der Knochen (Impressionen, Infraktionen, Frakturen) und durch Hämorrhagien in Meningen und Ventrikel.

„Es kann keinem Zweifel unterliegen, daß nicht allein Ekchymosen, sondern daß auch große intrakranielle Blutergüsse, die zu Hirndruckerscheinungen Veranlassung geben, einzig und allein durch Asphyxie entstehen können.

„Bei Schädellagen finden sich in den Gehirnhäuten und in der Hirnsubstanz Veränderungen, welche nicht auf die Asphyxie als solche zurückzuführen sind, sondern mit der Konfiguration und den dabei vertretenen Zirkulationsstörungen im Schädelinnern zusammenhängen, die jedoch, in hohem Grade ausgebildet, Veranlassung zu Hirndruckerscheinungen und Asphyxie geben können. Es handelt sich dabei im wesentlichen um ödematöse oder sanguinolentödematöse Durchtränkung der Gehirnhäute, im geringeren Grade der Gehirnsubstanz und ausgedehnter, manchmal untereinander konfluierender Ekchymosenbildung. Die Ver-

änderungen sind am häufigsten bei sehr lange dauernden Schädelgeburten Erstgebärender mit rigiden Weichteilen oder bei Geburten mit engem Becken zu finden. Äußerlich sind die Zirkulationsbehinderungen an der stark ausgebildeten Kopfgeschwulst und die Gewalteinwirkungen an der ausgesprochenen Konfiguration des Schädels, manchmal mit Druckmarken und Impressionen zu erkennen.

„Die Gehirnerscheinungen können sich der Hauptsache nach wieder zurückbilden, hinterlassen jedoch in der Folge schwere Störungen am Zentralnervensystem. Als Folgen solcher Gehirnläsionen werden seit der bekannten Veröffentlichung von Little die spastische Gliederstarre (Littlesche Krankheit), Pachymeningitis, Hydrocephalus externus, chronische Meningoencephalitis, Athetose und ähnliche Zustände angesehen, ferner Epilepsie und Idiotie. Es läßt sich in der Tat nach den Berichten, die in der Literatur hauptsächlich von seiten der Neurologen vorliegen, nicht bestreiten, daß derartige schwere Läsionen des Gehirns zu den erwähnten Krankheiten führen können. Häufig sieht man jedoch die genannten Anomalien auch entstehen, wo eine Hämorrhagie oder Kontusion des Gehirnes gar nicht stattfand, und für eine große Anzahl muß man eine besondere Vulnerabilität des Gehirns annehmen, wie dies berufene Autoren (Freud, König, Tissier u. a.) tun. Sorgfältig angelegte Statistiken (König u. a.) haben übereinstimmend ergeben, daß prädisponierende Momente und erbliche Belastung (Lues, Tbc., Alkoholismus, Neurosen) fast regelmäßig sich vorfinden. Weyhe fand unter 122 Sektionen von Neugeborenen und älteren Säuglingen mit meningealen und interzerebralen Blutergüssen 23 kongenital luetisch.“

Die Anschauungen über die Entstehungen der subduralen Blutungen bei der Geburt sind nach der anatomischen Seite weiterhin wesentlich geklärt worden durch den von Beneke gelieferten und seitdem vielfach bestätigten Nachweis, daß ganz überwiegend häufig eine Zerreißung des Tentorium durch die bei der Geburt im Anschluß an eine seitliche (jähe oder anhaltende) Kompression des Kopfes die Quelle der Blutung infolge der Zerreißung der intratentorialen Sinus wird. Indem

die Falx cerebri angespannt wird, setzt sich die Zerrung sofort auf das obere Blatt des Tentorium fort und veranlaßt dessen Zerreißung. Diese von Beneke und seinem Schüler Pott gegebene Darstellung hat sich im Halleschen pathologischen Institut an einem inzwischen gesammelten großen Material immer wieder bestätigt; da die Frage meinem Thema fernliegt, gehe ich hier nicht weiter darauf ein. Nur bezüglich der späteren Folgezustände dieser durch Tentoriumzerreißung oder konträr zustande gekommenen subduralen Blutungen möchte ich eine mir mündlich durch Herrn Geheimrat Beneke überlassene Angabe über dessen Erfahrungen an älteren Kindern hier kurz einfügen. Diese Erfahrungen gehen dahin, daß die Blutungen, falls sie nicht in kurzer Zeit durch Asphyxie zum Tode führen (Druck auf die Medulla oblong. bei allgemeiner Druckzunahme im Schädelinnern), sich weiterhin rasch resorbieren und dementsprechend unschädlich werden. Es ist überraschend, gegenüber der Häufigkeit der Tentoriumrupturen im allgemeinen, wie selten bei etwas älteren Kindern Rupturnarben oder Pigmentreste der Blutungen, oder gar Nervenkrankheiten im Zusammenhang mit Blutungsresten beobachtet wurden.

In dieser Beziehung stimmen Beneke's anatomische Erfahrungen mit den interessanten klinischen Forschungen von Hannes überein. Dieser Autor suchte sich aus dem Zeitraum vom 1. 11. 1893 bis 31. 3. 1904 die Fälle heraus, wo die Kinder als manifest asphyktisch geboren verzeichnet waren; es waren 150. Dann suchte er sich aus demselben Zeitraum eine 2. Serie von ebenfalls 150 Kindern heraus, die durch eine typische geburtshilfliche Operation (Zange, Wendung, Extraktion, Manualhilfe) zur Welt gebracht worden waren und die nicht asphyktisch waren. Zuletzt stellte er eine 3. Gruppe von 150 Kindern des gleichen Zeitraumes zusammen, die spontan und lebensfrisch geboren worden waren. Nachrichten erhielt er von der 1. Gruppe bei 97, von der 2. Gruppe bei 107, von der 3. Gruppe bei 111. Als Endergebnis der Untersuchungen stellte er nun fest: „Bei Zugrundelegung des objektiven, vom Geburtshelfer registrierten Geburtsberichts als anamnestischen Faktors bezüglich der Fragestellung, ob schwere und asphyktische Geburt in höherem Maße

zu anormaler geistiger Entwicklung oder zur Idiotie disponiere als regelrechte und spontane Geburt, ist diese Möglichkeit absolut zu verneinen". Ferner ist seiner Ansicht nach auch „die Annahme abzulehnen, daß die Zange dem Kinde eine dauernde Schädigung zufügen könne". Er fügt hinzu: „Damit soll nicht gesagt sein, daß nicht gelegentlich einmal ein Kind auf der Basis eines Geburtstraumas eine bleibende Schädigung erleiden könnte. Hierzu sind aber wohl alle Kinder gleich disponiert, sei es, daß sie spontan das Licht der Welt erblicken, sei es, daß bei ihrer Geburt operative Eingriffe erforderlich waren und sie asphyktisch geboren wurden".

Zu diesen Untersuchungen von Hannes äußert sich Büttner l. c. wie folgt: „Der einzige Einwand, den man gegen die Verallgemeinerung der Resultate von Hannes machen kann, ist der, daß die schwierige Frage vielleicht ein noch größeres Material verlange. Die Kasuistik der aus schwerer Geburt hervorgegangenen Defekte ist riesig im Vergleich zur Kasuistik der nach normalen Geburten beobachteten Defekte. Die Kasuistik enthält doch auch so manche Fälle, von denen man zu sagen berechtigt ist: wenn hier die für das Kind eingreifende Operation nicht gemacht worden wäre, so wäre das Kind von Dauerschädigungen verschont geblieben".

Anders liegen, wie es scheint, die Verhältnisse bei intrazerebralen Blutungen und namentlich ischämischen Erweichungen; diese Störungen setzen offenbar langanhaltende, oft irreparable Defekte mit den entsprechenden Folgezuständen voraus. Allerdings ist auch hier das klinische Bild oft gering; in dieser Beziehung meint Gerhard l. c., daß je jünger ein Kind und je weniger ausgebildet sein Gehirn sei, dies auf Läsionen und Erkrankungen nur in geringem Maße oder gar nicht antworte. Die verschiedensten das Großhirn betreffenden pathologischen Prozesse könnten ohne deutlich ausgeprägte Symptome oder latent verlaufen, solange die Ausbildung des Großhirns noch wenig fortgeschritten sei, also von der Geburt bis etwa in die zweite Hälfte des zweiten Lebensjahres. Man finde bei Sektionen von Kindern in diesem Alter, welche an irgendeiner Krankheit zugrunde gegangen seien,

oft die Produkte von pathologischen Vorgängen im Gehirn, von denen man intra vitam keine Ahnung hatte.

Aber die Zahl der Beobachtungen von Residuen von fötalen oder bei der Geburt entstandenen Gehirnveränderungen bei älteren Kindern ist offenbar größer als die von einfachen Hirnhautblutungen. Dies ist das Material, welches in folgendem betrachtet werden soll, den Resultaten der im pathologischen Institut zu Halle seit 4 Jahren ausgeführten Sektionen entsprechend.

Es handelt sich dabei um Kinder verschiedenen Alters, welche Folgezustände kleiner und großer Schädigungen, mit oder ohne Infektion aufweisen. Beneke hat diese Erkrankungsfälle kürzlich in einem Vortrag im Ärztlichen Verein in Halle in zwei Gruppen zusammengefaßt, nämlich die rein ischämisch-nekrotischen Fälle und diejenigen, bei denen eine Infektion sich anscheinend sekundär an solche Nekrosen anschloß. In beiden Gruppen ist also die Annahme der primären ischämischen Nekrose gemeinsam. Die Deutung der einzelnen Fälle ist insofern nicht immer leicht, als direkte Quetschungen des Gehirns bei der Geburt neben der Möglichkeit ischämischer spastischer Zustände in Frage kommen können. Aber der Mangel an Blutungen ist im allgemeinen wohl meist kennzeichnend für die ischämischen Prozesse, so daß Beneke zu der Überzeugung kam, daß die letzteren den weitaus häufigeren Grundvorgang darstellen und eine Hirnquetschung nur selten einmal in Frage kommen kann.

Wenn ich für unsere Fälle den Vorgang der spastischen Ischämie im Gegensatz zu den hier besprochenen Blutungen in Anspruch nehme, so führe ich diesen Begriff auf die von v. Recklinghausen in seinem grundlegenden Lehrbuch gegebene Darstellung zurück. Er führte den Nachweis, daß durch Gefäßkrampf Zirkulationsstörungen von so starker Intensität zustande kommen können, daß die Ernährung des betreffenden Gewebeabschnittes dauernd bis zur Nekrose leidet. Gewebe mit besonderer Empfindlichkeit gegen Sauerstoffmangel sind dieser Einwirkung gegenüber gewiß besonders gefährdet; zu ihnen gehört die Gehirnsubstanz. v. Recklinghausen sagt:

„Effektvoll sind die spastischen Verengerungen, welche an den kleinen Arterien nicht an einer begrenzten Stelle auftreten,

sondern alle oder viele zueinander gehörige Arterienzweige in ihrer ganzen Länge gleichzeitig befallen, namentlich wenn die Kontraktion einige Zeit anhält.

„Nervöse anämische Individuen, vorzugsweise weiblichen Geschlechts, aber auch sonst kräftige Individuen bekommen besonders des Morgens nach dem Aufstehen, offenbar infolge der natürlichen Abkühlung beim Entblößen und Waschen, sogen. tote Finger, in äußerster oft gelblicher Blässe mit Gefühllosigkeit, zeitweiligem Kribbeln, Ameisenkriechen usw.

„Wird die lokale Anämie überhaupt nicht kompensiert, bleibt das kollaterale Einströmen von Blut unzureichend oder erlischt dasselbe wieder, so folgt der Tod des Teils".

Die nach vollständiger Aufhebung des arteriellen Zuflusses eintretende rückläufige Blutbewegung veranlasse zwar eine stärkere Füllung der Venen, erreiche aber nicht gleichzeitig die zugehörigen Kapillargebiete, letztere werden unter diesen Verhältnissen vielmehr nur von den benachbarten, dem Strom zugänglichen Kapillarbezirken aus mit Blut gefüllt. Freilich ist diese Füllung, wenn der ischämische Bezirk im Verhältnis zu diesen Nachbarbezirken ausgedehnt ist, unzureichend trotz der kollateralen Kongestion.. Alsdann greifen ganz im Innern des ischämischen Bezirkes Ernährungsstörungen in den Wandungen der Gefäße Platz, welche zur Folge haben, daß in denselben die Blutsäulchen sistiert werden.

„Das Blut strömt in den ischämischen Bezirken aus Kapillargebieten mit arterieller Hyperämie, in welchen also der Blutdruck gesteigert ist, ein, aber auf Bahnen, deren Gesamtquerschnitt ungenügend ist, um in der Zeiteinheit das nötige Quantum Blut trotz des hohen Druckes eintreten zu lassen. In dem ischämischen Bezirk haben wir eine Strombahn, welche für die zuführenden Blutkapillaren viel zu weit ist. Daher besteht in ihr trotz der eingetretenen Zufuhr von den Kapillaren und Venen aus eine Druckverminderung und gleichzeitig eine Verlangsamung des Stromes; die Stromkraft ist oft sogar so gering, daß einzelne Kapillaren nicht mehr passiert werden, nur die besonders günstig gelegenen Kapillarbahnen werden noch durchflossen. Bei dieser mangelhaften Strömung tritt begreiflicherweise mit Leichtigkeit

eine Ernährungsstörung der Gefäßwände ein, auch die Blutsäulchen, welche dann gelegentlich noch in sie hineingeworfen werden, unterliegen einer Veränderung, deren Natur gegenwärtig allerdings kaum zu bestimmen ist; sicher ist nur, daß die hyaline Thrombose auftreten kann. Werden auf diesem Wege viele Kapillaren in der Nähe der kollateralen Kongestion verstopft, so resultiert daraus wiederum eine Stauung in dem kongestiven Grenzbezirk, und hier erfolgt erst dann sehr leicht ein Austritt von Blutserum (Ödem) und Blutkörperchen (kapillare Blutung). Setzen sich diese Vorgänge immer weiter fort, so erfolgt keine Restitution der Blutbewegung, die Ischämie hat jetzt einem übermäßigen Blutreichtum Platz gemacht, aber das Blut stockt; die Ernährung des Gewebes ist damit ebensosehr gesunken wie bei der reinen Ischämie, das blutstrotzende Gewebe stirbt schließlich ab, und die weiteren Schicksale desselben sind diejenigen der Nekrose."

Diesen Darstellungen ist nichts Wesentliches hinzuzufügen.

Aus den Sektionsberichten des pathologisch-anatomischen Instituts der Universität Halle vom 1. 4. 1911 bis 30. 11. 1914 geht hervor, daß in dieser Zeit im ganzen 737 Kinder zur Sektion gekommen sind, die 1 Jahr oder weniger alt waren. Unter diesen 737 Sektionen sind 63 Fälle meningealer Blutungen durch Tentoriumzerreißungen festgestellt worden und 18 Fälle von Läsionen, Herden und Defekten der Gehirnsubstanz. Im einzelnen ist die Verteilung auf die Jahre 1911 bis 1914 folgende:

| Jahr | Sektionen von Kindern bis zu 1 Jahr | Tentorium-zerreißungen | Läsionen des Gehirns |
|---|---|---|---|
| 1911 (vom 1. 4.) | 129 | 19 | 3 |
| 1912 | 152 | 13 | 4 |
| 1913 | 237 | 18 | 5 |
| 1914 (bis 30. 11.) | 219 | 13 | 6 |
| Sa: | 737 | 63 | 18 |

Die Fälle von Gehirnläsionen sind im einzelnen nachfolgend beschrieben. Für die Überlassung der klinischen Angaben spreche ich Herrn Geh. Med.-Rat Prof. Dr. med. Veit meinen ergebensten Dank aus; die pathologisch-anatomischen Beschreibungen entsprechen den Protokollen des pathologischen Instituts.

## 1911.

Fall 1: Franziska Ciselski, $3^1/_2$ Monate alt.

Geboren im Februar 1911, gestorben am 28. 5. 1911.

Mutter gesund, Vater angeblich ebenfalls. Erstes Kind (anderer Vater) mit 3 Monaten an Husten gestorben. Dieses Kind, dessen Geburtsbericht fehlt, hat 4 Wochen an der Brust gelegen, ist dann in Pflege gegeben und hat Milch und Mehlsuppe zu gleichen Teilen bekommen. Am 20. 3. 1911 erkrankte das Kind, hatte aber kein Erbrechen, keinen Durchfall; es wollte nur nicht trinken. Nach Angabe des Arztes hatte es die letzten Tage vorher Krämpfe gehabt.

Status vom 24. 3. 1911: Schlecht genährtes Kind von greisenhaftem Aussehen. Fettpolster sehr gering. Verweigert die Nahrung. Fontanellen gespannt und vorgewölbt. Pupillen reagieren schlecht. Kopf nach links gespannt.

26. 3.: Lumbalpunktion; danach sinken die Fontanellen wieder ein.

15. 4.: Auf Verlangen der Mutter entlassen.

5. 5.: Wiederaufnahme mit Krämpfen und schwerem Brechdurchfall. Nach Angabe der Pflegemutter besteht Brechdurchfall seit 10, Krämpfe seit 2 Tagen. Der Zustand verschlimmert sich allmählich.

28. 5.: Exitus (nähere Angaben fehlen).

Pathologische Diagnose (Beneke): Pädatrophie. Atelectase einzelner Lungenpartien. Atrophie von Leber, Nieren, Nebennieren. Follikulärer Darmkatarrh. Alte rechtsseitige Radiusfraktur mit Callusbildung. Einseitige Hirnatrophie mit Hydrocephalus und Pachymeningitis haemorrhagica.

Die Gehirnsektion (am gehärteten Präparat ausgeführt) ergab: Der Schädel ist erweitert, die Fontanellen sind sehr weit, Nähte sehr breit, Knochenplatten hart und groß, auf der Innenseite streckenweise leichte Exkreszenzen. Die Dura hängt fest mit dem Schädel zusammen, ihre Innenfläche ist überall mit einer zarten braunen Membran bedeckt, welcher namentlich über der linken Konvexität noch eine weitere sehr dünne rötliche Membran aufliegt. Die Dura ist besonders in der Falx

und den hinteren Abschnitten sehr derb, auch das Tentorium ist sehr fest, Einrisse fehlen. Die Unterfläche des Tentoriums zeigt pachymeningitische Membranen; die Kleinhirngrube enthält kleine flache rötliche und bräunliche Blutmengen. In den Schläfengruben finden sich nur zarte pachymeningitische Membranen, keine gröberen Blutungen. Sinus normal. In den Sinus rectus ragt an der Stelle seines Überganges in die V. magna ein pfefferkorngroßer grauer derber Knoten frei von der Wand ins Lumen hinein; er gleicht einer hypertrophischen Pacchionischen Granulation. Die Schädelbasis ist etwas erweitert, sonst normal.

Das Gehirn ist von einer zarten Arachnoidea bedeckt, welche namentlich im linken Okzipitalgebiet bräunlich und hier auch etwas verdickt erscheint. Auf der Arachnoidea sitzen mehrfach plumpe abgerundete Blutstränge, die frei in das Lumen des Subduralraumes reichen, auf; streckenweise sind sie weißgrau wie ein Thrombus. Das Großhirn ist vollkommen asymmetrisch. Die rechte Hemisphäre ist annähernd normal geformt, aber im ganzen viel zu klein, $10 : 3^1/_2 : 5$ cm; die Resistenz ist derb, sehr reichliche Entwicklung der Windungen ist vorhanden, die Lappung ist gut. Die Zentralwindungen sind am breitesten, die Stirnwindungen schmal; die erste Stirnwindung ist hinten etwas eingesunken; überall ist das Stirnhirn bräunlich, streckenweise ausgeprägt mikrogyrisch. Die Okzipitalwindungen sind schmal, aber etwas breiter als die Stirnwindungen. Die Temporalwindungen sind kräftig entwickelt. Das linke Hirn ist in allen Teilen hochgradig verkleinert, $6^1/_2 : 2^1/_2 : 5$ cm, derb; diese Verkleinerung ist der Grund für die Verkürzung, welche sich am Okzipitalende ausprägt, indem die Spitze des linken Okzipitallappens 3 cm weiter nach vorn steht als die des rechten Okzipitallappens (die Spitzen der beiden Frontalhirne stehen ganz gleich). Die gesamte linke Großhirnhemisphäre ist erheblich schmäler als die rechte, welche sich etwas bogenförmig in der medianen Ebene nach links hinüberdrängt. Die ganze Oberfläche zeigt eine ausgeprägte Mikrogyrie. Der Boden des Gyrus rectus ist deutlich nach Art einer Zystenwand einzudrücken, die bräunliche Falx ist fest am Septum angewachsen. Die unteren Frontal- und

Schläfenwindungen sowie die medialen Windungen sind relativ am besten entwickelt; Parietalhirn und namentlich Okzipitalhirn zeigen sehr kleine, schmale Windungen. Im Okzipitalhirn sind mehrere harte, gelbweiße Nekroseabschnitte von außen zu erkennen. Ein solches Stück hängt durch einen schmalen Strang unmittelbar mit dem Durakoagulum zusammen, meist aber findet sich keine derartige Kommunikation. Alle Piateile über den großen Spalten des Gehirns sind auffallend hart und dicht, namentlich über der Spitze und Basis des Stirnhirns. Die überbrückenden Membranen zeigen die Verstärkung ausschließlich, in der Tiefe der sulci fehlt sie. Der Boden des Infundibulum ist dünn, vorgewölbt und eingerissen (Sektion?). Der Tractus opticus ist beiderseits gleich, die Corpora mamillaria sind sehr flach, der linke Großhirnschenkel ist schmaler als der rechte. Glandula pinealis und Hypophysis sind normal. Das Kleinhirn ist rechts eine Spur kleiner als links; seine Arachnoidea ist nur ganz wenig bräunlich. Die Brücke ist links eine Spur kleiner, die Medulla oblongata ist normal, beide Kleinhirntonsillen sind gleichgroß.

Nach Härtung des Gehirns in Alkohol und Formalin zeigt sich, daß die Hirnsubstanz meist, vor allem aber in der ganzen linken Hemisphäre, eine sehr erhebliche Resistenz aufweist. Durch Querschnitte wird festgestellt, daß die weiße Substanz der linken Hemisphäre in hohem Maße verändert erscheint; namentlich in den hinteren Abschnitten ist sie bedeutend reduziert und fast überall in eine hellgelbliche derbe Sklerosemasse umgewandelt, welche zum Teil auch die ganze graue Rindenzone substituiert; eine derartig veränderte Windung erscheint dann sehr schmal und in Mark und Rinde ganz gleichartig. Andere Stellen in der Rinde erscheinen grau, sind aber sehr steif und hart. Senkrecht von oben nach unten zieht im Gebiete des Okzipitalhirns eine der Medianebene parallele und vom Medianspalt etwa $1^1/_2$ cm entfernte Ebene, welche sich auf dem Querschnitt als ein schmaler grauer Spalt mit überall eingelagerten schmalen hellgelben Nekrosemassen zeigt. Diese Ebene teilt die ganze hintere Hälfte der Hemisphäre in zwei ungleiche Abschnitte. Der Gyrus hamatus und das Ammonshorn

sind besonders stark befallen. Nach vorne nehmen die Nekrosen allmählich ab. Der Linsenkern und die innere Kapsel sind streckenweise gut entwickelt, ebenso das Corpus striatum; dagegen ist der Gyrus angularis schwer nekrotisch verändert. Das Stirnhirn zeigt eine hochgradige gelbe Verfärbung und Sklerose in den oberen Abschnitten des Markes; die unteren sind von einer unregelmäßig ausgebuchteten Zyste ersetzt, welche mit dem Ventrikel kommuniziert; der Boden der Zyste, in welche die Seitenwände vielfach mit stalaktitenartigen Höckern vorragen, kommuniziert mit dem vorderen Abschnitt des Seitenventrikels; das Septum pellucidum fehlt, so daß die Kommunikation sich direkt auch in den rechten Seitenventrikel fortsetzt. Der Boden der Zyste wird durch ein hochgradig verdünntes und verfärbtes Rindengewebe des Gyrus rectus gebildet. Die rechte Hemisphäre zeigt im Stirnhirn sehr ausgedehnte ähnliche gelbliche Verfärbungen und Sklerosen, auch in den Zentralwindungen bestehen solche noch in geringerem Maße. Die innere Kapsel ist deutlich entwickelt, ebenso die großen Ganglien. Im Okzipitalhirn finden sich auf der lateralen Seite reichliche Nekrosen, aber im ganzen doch erheblich geringer als links. Eine ausgedehnte Nekrose liegt in Cuneus und Präcuneus.

Die Seitenventrikel sind mäßig, der 3. ist ziemlich stark erweitert; die basalen Arterien sind unverändert.

Das Kleinhirn zeigt im allgemeinen recht schmale Windungen. Herderkrankungen finden sich nicht. Die weiße Substanz ist gut ausgebildet. Der Querschnitt der Medulla oblongata zeigt unregelmäßige Flecken durch Einlagerung weißlicher Markstränge in derberes graues Gewebe. Das Rückenmark zeigt auffallend platte Form, undeutliche Zeichnung. Die Pyramiden- und die Hinterstränge sind grau, der Rest der Vorderstränge weißlich, die tieferen Abschnitte des Rückenmarks erscheinen sehr reduziert; weiße Substanz fehlt durchaus im Dorsalmark. Erst im Lendenmark finden sich einige weiße Stellen. Die Dura zeigt namentlich in Höhe des Lendenmarks starke organisierte Blutungsauflagerungen.

## Mikroskopische Untersuchung.

1. Im Gefriermikrotomschnitt zeigt sich, daß die weißgelblichen Abschnitte überall zahllose Fettkörnchenzellen von annähernd gleicher Größe einschließen, welche in einem derbfaserigen Gliastroma eingeschlossen sind. Hier und da, aber nur sehr selten, findet sich etwas Pigment.

2. Paraffinschnitte zeigen im Gebiete der Herde überall die charakteristischen Fettkörnchenzellen dicht gedrängt. Sie besitzen alle kleine, entweder blasse oder deutlich pyknotische Kerne und ein sehr helles, fast vollständig durch Fettkörnchen eingenommenes Protoplasma. Die Zellen scheinen sich aus kleinen, körnigen Elementen zu entwickeln, welche in verschiedenen Formen überall in der Nähe erkennbar sind. Es handelt sich dabei um lymphozytenartige, kleine Zellen mit rundem, chromatinreichem Kern und ganz schmalem Protoplasmaleib. Derartige Zellen sind in geringer Zahl diffus zerstreut oder liegen in kleinen Gruppen innerhalb des Gehirngewebes zusammen. Andererseits finden sich neben den Fettkörnchenzellen Elemente mit blassen, bläschenförmigen Kernen, deren Protoplasma nicht abgrenzbar ist. Diese Zellen bilden die Grundmasse der sklerotischen Gewebeteile. Beide Zellarten dürfen wohl als Gliazellen angesehen werden. Leukozytenkerne finden sich nirgends.

Die Struktur der Zellen mit den größeren Bläschenkernen zeigt sich insofern verschieden, als die Kerne bisweilen unmittelbar in einem grob- oder feinfädigen, sklerotischen, äußerst dichten Netzwerk eingelagert sind oder als unmittelbare Umkleidung erst eine protoplasmaartige, bisweilen sehr dicke Hülle aufweisen, welche dann in das Faserwerk unmerklich übergeht. Zellen dieser Art bilden auch den Hauptbestandteil der unmittelbar unter der Pia gelegenen Gewebeschichten. Nur ganz vereinzelt haben die Zellen hier lange, charakteristische Ausläufer, welche ihre Bezeichnung als Ganglienzellen erlauben. Weitaus die Hauptmasse der ganzen Rindensubstanz wird offenbar durch ein außerordentlich dichtes Gliafasersystem gebildet, so daß die zugehörigen Zellen, mit Ausnahme der durch die Ausläufer charakterisierten, wohl auch meistens als Spongio-

blasten aufzufassen sind. Die Fettkörnchenzellen reichen bisweilen bis an die Pia. Überall finden sich verstreut kleine, durch Hämatoxylin schwarzblau gefärbte Körner, Kugeln und knorrige Ballen, welche offenbar Kalkablagerungen entsprechen. Ihre Form erinnert zum Teil an Nervenfasern, zum Teil an Ganglienzellen. Bisweilen liegen zahlreiche Kalkmassen in kleinen Gruppen zusammen. Mehrfach erhält man den Eindruck, daß die kleinen Kalkkörner, welche zusammen etwa einer Zelle entsprechen würden, verkalkten Fettkörnchen entsprechen können. Auch finden sich die Kalkkörner in Fettkörnchenzellen. Andere Kalkmassen sind unverkennbar verkalkte Myelinfasern. Solche finden sich als allerfeinste Fäden, deutlich verkalkt. Die sklerotischen Abschnitte sind nicht überall gleich dicht, sondern umschließen lockere Stellen, welche ganz überwiegend mit Fettkörnchenzellen gefüllt sind. Das Stroma dieser Partien ist sehr fein und besteht ganz vorwiegend aus den Randsäumen der Fettkörnchenzellen.

Die Dura mater setzt sich unmittelbar in den derbfaserigen, gliösen Randschleier fort. Ihr Gewebe ist sehr kräftig, enthält hier und da reichlich Hämosiderinzellen. Die Gesamtschicht ist verdickt, streckenweise direkt narbenartig. Auf der Arachnoidea liegen zum Teil ziemlich derbe, amorphe Massen, anscheinend Fibrin.

Auch finden sich im Gebiete dieser Herde häufig lange Spalten, welche auf die Ablagerung von Cholestearinkristallen hinweisen.

Die Piateile in den tieferen Schichten der Sulci sind annähernd normal. Durch die Mikrogyrie hat der Schnitt ein eigentümlich gelapptes Aussehen bekommen, indem viele der kleinen Windungen quer getroffen als isolierte Inseln im Piagewebe liegen. Die Abgrenzung von Rinde und Marksubstanz ist an einigen Stellen ziemlich deutlich, an den meisten wenigstens angedeutet. Aber trotz der bei schwacher Vergrößerung erkennbaren Differenz, welche hauptsächlich auf der Zellenzahl und der Richtung der Zellen wie der Gefäße beruht, ist die Abgrenzung bei stärkerer Vergrößerung wegen des unverkennbaren, hochgradigen Schwundes der Ganglienzellen kaum durchführbar.

Die Differenz beruht dann vorwiegend auf der Dichtigkeit der Grundsubstanz und in manchen Teilen darauf, daß die oben beschriebenen lymphozytenähnlichen Rundzellen nur in einer bestimmten Entfernung von der Pia ziemlich plötzlich auftreten, während die Rindenzone keine enthält. Somit kommt die Differenz auf Unterschiede der Gliastruktur hinaus. Ganglienzellen fehlen fast überall. An einer großen Arterie der Pia findet sich die Zone der Elastica interna in auffallender Weise fast vollständig mit Kalk infiltriert. Die Kalkmassen beginnen in Form von kleinen Ballen aufzutreten und inkrustieren weiterhin die Elastica interna derart, daß die elastische Platte selbst kalkfrei ist, aber beiderseits von unregelmäßigen Kalkschollen unmittelbar flankiert wird. Die Intima zeigt hier streckenweise eine deutliche Flächenwucherung aus lockerem endarteriitischem Zellgewebe.

Epikrise: Die schwere Erkrankung des Gehirns entspricht zweifellos einem Resorptionszustande ehemals vorhanden gewesener und wahrscheinlich normal entwickelter Gehirnsubstanz. Hierfür sprechen mit völliger Sicherheit die vielen Fettkörnchenzellen, ferner die ausgedehnten Nekrosen, die narbenartige Sklerose und die geringfügigen Reste von Blutaustritten (Hämosiderinzellen), die Anordnung der Pia sowie die Erweichungsherde mit Cholestearinablagerungen. Soviel Ähnlichkeit das histologische Bild auch vielfach mit einer progressiven Sklerose besitzt, so erscheint es doch sehr viel wahrscheinlicher, daß eine ausgedehnte ischämische Erweichung den Untergang zahlloser Nervenfasersysteme und vor allem der Ganglienzellen der Rinde veranlaßt hatte. Es ist denkbar, daß eine vorübergehende Ischämie durch Krampf der Arterie einen Zustand schuf, in welchem die empfindlichen Ganglienzellen der Rinde zugrunde gingen, während die Gliazellen noch erhalten blieben und nachträglich, nachdem die Nervenfasern im Anschluß an die Nekrose der Ganglienzellen zugrunde gegangen waren, eine diffuse, narbige Sklerose ausbildeten. Unter den Vorgängen der Resorption massenhafter Neuroblasten und Nervenfasern verkleinerte sich dann die entsprechende Hirnpartie, und es konnte streckenweise zu einer Endarteriitis obliterans der großen Stämme kommen. Es ist

unverkennbar schwer, die Differenzialdiagnose gegenüber einer einfachen progressiven, entzündlichen Sklerose (Gliomatose) zu stellen. Indessen deutet die Gleichartigkeit der Prozesse in allen befallenen Hirnabschnitten sowie die vollständig gleichartige und abgeschlossene Hämosiderinbildung als Residuum ausgedehnter subduraler Blutungen offenbar auf ein einmaliges plötzliches Erkranken, welches das Gehirn in sehr großem Umfange befallen hat. Der Zeitpunkt dieser einmaligen Erkrankung würde, dem Grade der vorliegenden Veränderungen entsprechend, wohl mit dem Zeitpunkte der Geburt übereinstimmen können. Die klinische Angabe über das Erkranken im Monat nach der Geburt erscheint zu unsicher, um sie als Gegengrund gegen diese Annahme heranziehen zu können. Hätte die Erkrankung erheblich früher, d. h. also intrauterin, eingesetzt, so würde die Hirnoberfläche nicht so vollständig ausgebildet gewesen sein.

Von besonderem histologischen Interesse sind die Zustände des sklerotischen Gewebes und die Verhältnisse der einzelnen Zellarten. Die Gliazellen scheinen hiernach die Fähigkeit besessen zu haben, ein körniges oder fädiges Material zur Ausscheidung zu bringen. Das körnige entspricht dem gewöhnlichen, kann aber anscheinend so gut wie vollständig fehlen, wie es ja von den normalen Gliazellen allgemein bekannt ist. Besonders überraschend ist wiederum die vielfach anerkannte Unmöglichkeit, bestimmten Zellen anzusehen, ob es sich um Glia- oder um Ganglienzellen handelt. Mit Rücksicht auf die embryonale, gleichartige Abstammung beider Zellarten aus dem Medullarepithel und die hier erwähnte, so oft beobachtete Ähnlichkeit derselben unter pathologischen Bedingungen erhebt sich die Frage, wie weit beide Zellarten überhaupt prinzipiell getrennt werden dürfen und ob es nicht richtiger sei, die Neuro- und Spongioblasten als eng zusammengehörige oder identische Zellart zu bezeichnen. Die Formdifferenzen, welche dieselben im ausgebildeten Zustande einander so unähnlich machen, hängen doch vielleicht nur mit der spezifischen Beziehung der beiden Zellarten zu den von ihnen gebildeten und dauernd erhaltenen, bezw. mit der Markscheide umhüllten Neurofibrillen zusammen. Auf dieses tiefgreifende Problem der Nervenhistologie genauer einzugehen, ist hier nicht

der Ort, doch ist wohl der Hinweis gestattet, daß die prinzipiellen Scheidungen der verschiedenen Zellarten im Grunde nur von groben morphologischen Differenzen abgeleitet worden sind und über die physiologische Bedeutung der verschiedenen Protoplasmen wenig aussagen. Es handelt sich um Schulunterscheidungen, aber nicht um unüberbrückbare Gegensätze.

Fall 2: Kind Fritsche.

Geboren am 2. 7. 1911, gestorben am 4. 7. 1911.

Mutter I-para.

Beckenmaße: Spinae 29 cm, Cristae $31^1/_2$ cm, Trochanteres 34 cm.

Lage des Kindes: Erste Schädellage.

Anlegen der Zange (wegen Mekoniumabgang) im linken schrägen Durchmesser. Extraktion nicht leicht, der Damm reißt erheblich ein, Episiotomie nach rechts. Das Kind atmet und schreit erst nach künstlicher Atmung.

Gewicht 3270 g, Länge 51 cm.

Kopfdurchmesser: gerader $11^1/_2$ cm, schräger $13^1/_2$ cm, senkrechter 10 cm, großer querer 10 cm, kleiner querer 9 cm.

Kopfumfänge: größter 33 cm, funktionierender 31 cm.

3. 7.: Starkes Hämatom über beiden Scheitelbeinen, Kind ist kühl, Puls nicht verlangsamt.

4. 7.: Hat nicht getrunken, atmet schlecht, stöhnt viel. Kephalhämatom nicht zurückgegangen. Atmung setzt zeitweise aus. 3 Uhr: Krampfartige Zuckungen, nach einigen tiefen Atemzügen Exitus.

Pathologische Diagnose: Ausgedehntes Kephalhämatom; großartige Meningealblutung, beiderseitige Tentoriumzerreißung. Multiple anämische Hirnerweichungen. Stigmata ventriculi. Luftembolie des großen Kreislaufes. Interstitielles Lungenemphysem. Multiple kapilläre Blutungen in den serösen Häuten, den Nebennieren und der Harnblase. Uterus masculinus hyperplasticus.

Die Gehirnsektion ergab: Über beiden Parietalbeinen Schwellungen, die sich teils als ödematös blutige Infiltration der Galea mit braungelbem Ödem, teils als dicke, kuppenförmige

Periosterhebung über beiden Parietalbeinen herausstellen. Das diffuse Infiltrat der Galea reicht bis zur Protuberantia externa.

Im Sinus longitudinalis viel Blut; Stellung der Kopfknochen normal. Innenfläche des linken Parietalbeines ist im Subduralraum mit 1—2 mm dicken Blutkoagulis bedeckt, desgleichen die Innenfläche des rechten, doch ist hier das Blut vorwiegend flüssig. Die Falx cerebri ist in den vorderen Abschnitten unverändert. Die stärksten Blutmassen liegen in der Gegend des Tentoriums; auf seiner rechten Seite findet sich ein deutlicher Querriß der oberen Platte, der mit Blutkoagulis bedeckt ist, ein noch stärkerer auf der linken. Das Kleinhirn ist durch starke Blutkoagula nach vorn hervorgehoben, das anstoßende Piagewebe fast überall sackförmig ödematös. Blutungen im Infundibulum.

Das Gehirn ist gut entwickelt und von normaler Resistenz. In den Ventrikeln nur wenig blutige Flüssigkeit, keine Koagula. Im Okzipitalhirn links finden sich zwei etwa zusammen haselnußgroße Erweichungsherde ohne hämorrhagisches Infiltrat, dicht unter der Oberfläche, aber in tief versteckten Furchen. Weitere gleiche Herde liegen in der Decke und im Boden des Hinterhornes, ferner am Boden des vorderen und mittleren Abschnittes des Ventrikels in der Höhe der Capsula interna, die hier quer durchgerissen ist. Hier findet sich auch in der Rinde des Zentralhirns ein Erweichungsherd. Die genannten Herde sind auffälligerweise nicht ikterisch (s. Figur I).

Epikrise: Die Differenz zwischen der Distantia spinarum und cristarum ist kleiner als 3 cm; dieser Umstand spricht stets für eine schwierige Geburt, was in diesem Falle ja auch aus dem Geburtsbericht selbst hervorgeht. Ebenso sprechen für starke Geburtsschwierigkeiten die Meningealblutungen und Tentoriumzerreißungen. Die Schwellungen über beiden Parietalbeinen, die Blutkoagula an ihren Innenflächen zeugen für starke Druckwirkung der Zange. Die Erweichungsherde sind, ihrem ganzen Aussehen nach, unzweifelhaft auf die Geburt zurückzuführen. Auch sie könnten, da die Sektion 3 Tage nach der Geburt er-

folgte, vielleicht direkt auf das Trauma infolge Druckes der Zange und Rigidität der mütterlichen Geburtswege zurückgeführt werden. Dann müßte, da es sich um ischämische Nekrosen handelt, angenommen werden, daß durch den langdauernden Druck ein Verschluß von Hirnarterien zustande gekommen wäre, worauf ischämische Nekrose und Erweichung folgte. Demgegenüber ist es sicher viel wahrscheinlicher, daß auch hier, wie bei Fall 1, die ischämische Erweichung aus vorübergehender Ischämie durch Krampf von Arterien hervorgegangen ist; dieser Krampf müßte entstanden sein durch Shock bei der Geburt. Sicher hat nur eine vorübergehende Ischämie bestanden, da ein thrombotischer Verschluß von Arterien fehlt; mithin ist nur ein Krampf als Ursache denkbar. Es handelt sich hier also um eine Geburtsläsion der Gehirnsubstanz, die, wenn sie nicht die einzige Todesursache war, sicher mit zu dem tödlichen Ausgang beigetragen hat.

Fall 3: Gertrud Müller, 24 Tage alt.

Geboren am 18. 10. 1911, gestorben am 11. 11. 1911.

Beckenmaße der Mutter: Spinae 27 cm, Cristae $28^1/_2$ cm, Trochanteres 31 cm, Conjugata externa 18 cm.

Kindeslage: Erste Hinterhauptslage.

Partus eines lebenden Mädchens, das keine Zeichen von Lues darbietet.

Gewicht: 3200 g, Länge 49 cm.

Kopfdurchmesser: gerader 11 cm, schräger $13^1/_2$ cm, senkrechter 9 cm, großer querer 9 cm, kleiner querer 7 cm.

Kopfumfänge: größter $32^1/_2$ cm, funktionierender 30 cm.

25. 10.: Salvarsaninjektion im rechten M. glutaeus maximus.

4. 11.: Hautnekrose der Injektionsstelle.

8. 11.: Sehr elend, trinkt nicht.

11. 11.: Exitus (nähere Angaben fehlen).

Pathologische Diagnose: Pädatrophie. Erweichungsherde und Nekrosen im Gehirn. Enteritis follicularis. Infektion der Nabelarterie. Hautnekrose in der Regio glutealis rechts.

Die Gehirnsektion ergab: Beide Fontanellen sind noch offen, die Schädelknochen verschieblich. Die Hirnsubstanz ist außerordentlich weich.

Im linken hinteren Hirnpol finden sich mehrere bis linsengroße nekrotische Herde, im rechten hinteren Hirnpol ein etwa fünfpfennigstückgroßer hämorrhagischer Erweichungsherd.

Epikrise: Wenn auch der Geburtsbericht nichts darüber enthält, daß die Geburt schwierig gewesen sei, so ist dies doch anzunehmen, da die Differenz zwischen Distantia cristarum und spinarum hier nur $1^1/_2$ cm (statt 3 cm) beträgt. Es wäre denkbar, daß die Stellen der nekrotischen Herde und des Erweichungsherdes den Außenpunkten entsprächen, die beim Geburtsakt besonderem direkten Druck ausgesetzt waren. Auch die hämorrhagische Beschaffenheit des einen Herdes läßt an ein Geburtstrauma denken. Indessen ist bezüglich der letzteren Tatsache auch daran zu denken, daß der primären anämischen Erweichung nachträglich Hämorrhagie sich angeschlossen hätte. Gegen die Vermutung, daß primär eine Krampfischämie vorlag, spricht jedenfalls nichts. Auf eine Infektion die Herderkrankung zurückzuführen erscheint nach dem einfachen Befunde nicht gut möglich (vgl. unten).

## 1912.

Fall 4: Kind Reichert, 10 Tage alt.

Geboren am 19. 4. 1912, gestorben am 29. 4. 1912.

Mutter V-para.

Beckenmaße: Spinae $22^1/_2$ cm, Cristae $26^1/_2$ cm, Trochanteres 30 cm, Conjugata externa $17^1/_2$ cm.

Spontane Geburt eines lebensfrischen Mädchens.

Gewicht: 2100 g, Länge 44 cm.

Kopfdurchmesser: gerader $9^1/_2$ cm, schräger 12 cm, senkrechter 9 cm, großer querer 8 cm, kleiner querer $6^1/_2$ cm.

Kopfumfänge: größter $29^1/_2$ cm, funktionierender $26^1/_2$ cm.

29. 4. 1912: Nach Benommenheit, enormer Dyspnoe und kleinem, frequentem Puls Exitus letalis.

Pathologische Diagnose: Multiple Erweichungsherde im Gehirn. Bronchopneumonia sin. inf.

Die Gehirnsektion ergab:

Das Tentorium ist gut erhalten.

Das Gehirn ist von weicher ödematöser Beschaffenheit, gelblichweißer Farbe, mit zahlreichen kleinen Erweichungsherden.

Epikrise: Obgleich die Beckenmaße der Mutter ein allgemein verengtes Becken anzeigen, scheint die Geburt, da der Kopf des Kindes klein war, nicht besonders schwer gewesen zu sein, zumal auch der Geburtsbericht nichts davon erwähnt. Der Tod ist wohl auf Rechnung der Bronchopneumonie zu setzen. Es ist aber nicht ausgeschlossen, daß die Erweichungsherde auf vorübergehende Ischämie durch Krampf von Hirnarterien zurückzuführen sind, der wiederum durch Shock bei der Geburt zustande gekommen sein könnte. Der Zeitpunkt der Erkrankung würde nach dem Grade der vorliegenden Veränderungen wohl mit dem der Geburt übereinstimmen. Es würde also auch hier eine Geburtsläsion der Gehirnsubstanz vorliegen.

Leider fehlt ein Bericht über die mikroskopische Untersuchung; doch ist nach der Angabe über die gelblichweiße Farbe der Herde anzunehmen, daß sie reich an Fettkörnchenzellen waren, was also darauf hinweist, daß die Herde nicht frisch waren.

Fall 5: Heinz Ferber, 3 Tage alt.

Geboren am 20. 7. 1912, gestorben am 23. 7. 1912.

Mutter I-para.

Beckenmaße: Spinae 25 cm, Cristae 27 $^1/_2$ cm, Trochanteres 31 cm, Conjugata externa 19 cm.

Lage des Kindes: 2. Hinterhauptslage.

Geburt normal. Kind schreit sofort.

Gewicht 2460 g, Länge 49 cm.

Kopfdurchmesser: gerader 12 cm, schräger 14 cm, senkrechter 9 cm, großer querer 8 cm, kleiner querer 7 $^1/_2$ cm.

Kopfumfänge: größter 34 $^1/_2$ cm, funktionierender 29 $^1/_2$ cm.

22. 7. 1912: Kind sieht blau aus und verweigert die Nahrung.

23. 7. 1912: Exitus.

Pathologische Diagnose: Zerreißung beider Hirnventrikel mit Hämorrhagien und allgemeinem akuten Hydrocephalus. Ein kleiner Kalkherd im Gehirn. Lungenhyperämie. Interstitielles Lungenemphysem. Hypoplasie der rechten Niere. Stigmata ventriculi. Mündung des rechten Ureters in die rechte Samenblase.

Die Gehirnsektion ergab: In beiden Ventrikeln geringe Mengen Blut. Die Wand des erweiterten linken Ventrikels ist auffallend weich und im Hinterhorn und Unterhorn vielfach auseinandergerissen. Die Ependymschicht zeigt hier oberflächliche Blutungen (mikroskopisch finden sich Ansammlungen von Fettkörnchenzellen in ziemlich erheblicher Zahl); im rechten Ventrikel finden sich gleichfalls kleine subependymäre Ekchymosen, namentlich im Hinterhorn, und einige beginnende Ependymzerreißungen. Wieweit die Zerreißungen der äußerst weichen Zone schon intra vitam vorhanden waren, läßt sich schwer bestimmen, da das Gehirn sehr zerreißlich ist. Starke Hyperämie der subependymären Venen und der Plexus. Im linken Großhirn in der weißen Substanz ein hirsekorngroßer, rein weißer Herd (Nervenstrangverkalkung). Keine Spur von Hirnikterus.

Im mikroskopischen Präparat des Nekroseherdes sieht man verkalkte Nervenfasern, wie es Figur II zeigt. Diese Fasern sind im Vergleich zu den normalen ungemein gequollen, plump, brüchig, intensiv glänzend; bei Schwefelsäurezusatz lösen sich die glasigen Massen, und Gipskristalle fallen aus.

Epikrise: Obgleich die Differenz zwischen Distantia spinarum und cristarum unter 3 cm, die Beckenmaße der Mutter unter dem Durchschnitt, die Kopfmaße des Kindes aber über dem Durchschnitt sind, soll doch die Geburt normal gewesen sein. Immerhin deuten die Zerreißungen der Ventrikelwände darauf hin, daß Schwierigkeiten beim Geburtsakt stattgefunden haben, so daß ein Trauma des kindlichen Schädels nicht ausgeschlossen erscheint. Die in der Ependymschicht in ziemlich erheblicher Zahl gefundenen Fettkörnchenzellen deuten auf Erweichungsvorgänge; Fettkörnchenzellen (auch Myelin- und Fetttropfen) finden sich bei frischen Erweichungsherden schon nach 2 Tagen.

Der Herd im linken Großhirn läßt mikroskopisch verkalkte Nervenfasern erkennen, was als Zeichen einer Nekrose aufzufassen ist. Hämorrhagien fehlten an diesem Herd. Bezüglich der Ventrikelwandblutungen könnte an eine direkte traumatische Zerrung des Ependyms bei der Geburt gedacht werden. Aber wenn sich dieser Gedanke auch nicht direkt widerlegen läßt, so erscheint es uns doch einheitlicher und natürlicher anzunehmen, daß sowohl die ependymären hämorrhagischen Erweichungen als die verkalkte ischämische Nekrose aus der gleichen Ursache, nämlich einem Shock bei der Geburt mit Krampf der Arterien und vorübergehender Ischämie entstanden seien. Daß es sich auch in diesem Falle um eine Geburtsläsion der Gehirnsubstanz handelte, ist zweifellos.

Fall 6: Paul Jawi, 23 Tage alt.

Geboren am 7. 8. 1912, gestorben am 30. 8. 1912.

Geburtsbericht fehlt. Eltern und eine Schwester sind gesund. Patient ist am 7. 8. 1912 morgens 5.30 Uhr geboren. Wegen einer Nasen- und Gaumenspalte wird das Kind sofort in die chirurgische Klinik gebracht. In der Familie sind Mißbildungen nicht vorgekommen.

Die Operation der Nasen- und Gaumenspalte erfolgte am 20. 8. 1912.

Am 30. 8. 1912 plötzlicher Exitus.

Pathologische Diagnose: Operierte Hasenschartenwunde. Allgemeine Abmagerung. Lungenödem und -Hyperämie. Füllung der Trachea mit Schleim, anscheinend langsame Erstickung. Kleine Verkalkungsherde im Gehirn.

Die Gehirnsektion ergab: Der Kopf ist im ganzen etwas klein; die Nähte zeigen normale Entwicklung; der Sinus longitudinalis superior ist ziemlich schmal. Die Oberfläche der Hirnhemisphären ist frei von Blutungen. Das Tentorium ist normal. Die Hirnsubstanz zeigt bei normaler allgemeiner Konsistenz zwei kleine weiße Herdchen.

Mikroskopische Untersuchung der Hirnherdchen: Das Gewebe läßt sich relativ sehr schwer zerquetschen

und erscheint fester als das übrige Hirngewebe. Es enthält zahllose feinste Kalkkörnchen, die zum Teil in Zellen von der Form der Fettkörnchenzellen liegen. Ferner erscheint die Glia etwas derb faserig, und im Zentrum des Herdes finden sich sehr reichliche, dicke, fettartig glänzende Kugeln, die in die plumpen Ballen und kurzen Fasern verkalkter Nerven übergehen (s. Figur III). In den zentralen Teilen des Herdes sind die Kalkkörnchen ganz besonders massenhaft. Der eine der beiden Herde enthält außer dem Kalk noch massenhaft kleinste Hämatoidinkristalle, in ihm fehlen aber verkalkte Nervenfasern fast vollständig.

Bei Zusatz von $H_2SO_4$ verschwinden die groben Balken und Kugeln spurlos, ebenso viele der kleinen glänzenden Körnchen; doch bleibt eine große Zahl der letzteren auch vollständig erhalten und erscheint nunmehr als einfache Fetttröpfchen, zum Teil in Fettkörnchenzellen, zum Teil frei. Die Fettinfiltration erweist sich als sehr bedeutend. Überall entwickeln sich kräftige Gipskristalle. Dagegen fehlt $CO_2$ entwicklung vollständig.

Ein deutlicher Nachweis, daß die groben Schollen Nervenfasern darstellen, ist nicht zu führen. Wo eine Kugel verschwand, bleibt zunächst eine blasse, helle Stelle zurück, die an Zellformen erinnert; doch verschwindet allmählich auch diese vollkommen.

Epikrise: Da ein Geburtsbericht fehlt, ist nicht festzustellen, ob die Geburt besonders schwierig verlief.

Der mikroskopische Befund ist ein ähnlicher wie beim vorigen Falle. Wie eine Vergleichung von Figur III und II ergibt, ist hier aber die Verkalkung bedeutend weiter vorgeschritten, was sich aus der längeren Zeitdauer (bei Fall V 4, hier 23 Tage) erklärt. Auch hier sprechen die Verkalkung für Nekrose, die Fettkörnchenzellen für Erweichung, beides veranlaßt durch Geburtsshock, Arterienkrampf und Ischämie; hierzu ist scheinbar in dem einen der kleinen Herde noch eine Blutung sekundär hinzugekommen. Auch in diesem Falle handelt es sich offenbar um eine Geburtsläsion der Gehirnsubstanz von der gleichen Art wie in den früheren Fällen.

Fall 7: Heinz Eckert, 19 Tage alt.
Geburtsbericht und Krankengeschichte fehlen.

Pathologische Diagnose: Pädatrophie. Ausgedehntes Ekzem. Kalkherde im Großhirn. Blutungen im Kleinhirn.

Die Gehirnsektion ergab: Die Dura ist glatt und glänzend; keine Tentoriumzerreißungen.

Die Großhirnsubstanz, von mittlerem Blut- und Feuchtigkeitsgehalt, zeigt zahlreiche Kalkherdchen an verschiedenen Stellen, besonders an den Seitenwänden der Ventrikel, namentlich am Fornix.

Die Kleinhirnsubstanz ist von sehr vielen Blutungen durchsetzt.

Epikrise: Die Herde im Großhirn und die Kleinhirnblutungen deuten auf eine schwere Geburt und stellen sich entsprechend den vorigen Fällen (außer Fall 3) dar als eine durch die Geburt erfolgte Läsion der Gehirnsubstanz. Wie weit sie den Tod beschleunigt haben, ist nicht zu beurteilen.

## 1913.

Fall 8: Lydia Günther, 5 Tage alt.

Geboren am 22. 6. 1913, gestorben am 27. 6. 1913.

Mutter I-para.

Beckenmaße: Spinae 24 cm, Cristae 27 cm, Trochanteres 32 cm, Conjugata externa 17 cm.

Lage des Kindes: 2. Hinterhauptslage.

Spontane Geburt eines gleich schreienden Mädchens.

Gewicht 1850 g, Länge 44 cm.

Kopfdurchmesser: gerader $9^1/_2$ cm, schräger 11 cm, senkrechter 9 cm, großer querer 8 cm, kleiner querer 7 cm.

Kopfumfänge: größter 30 cm, funktionierender 32 cm.

27. 6. 1913: Exitus.

Pathologische Diagnose: Icterus neonatorum. Cheilognathopalatoschisis. Infektion des Nabels. Infektiöse, blutige, diffuse Erweichung beider Stirnhirne.

Die Gehirnsektion ergab: Schädel normal konsigniert, klein. Bei Herausnahme des Gehirns zeigt sich das linke Stirnhirn leicht mit der Dura verklebt und blaurot diffus verfärbt. Das benachbarte Duragewebe ist etwas trübe. Der schmutzig blauroten Piastelle entspricht eine gut

hühnereigroße, diffus blutige, trübe, nicht scharf abgegrenzte Erweichungsstelle im Stirnhirn. Rechts ein entsprechender Herd, jedoch ist die Pia und ein schmaler Rindensaum unversehrt, so daß der Prozeß von außen nicht zu erkennen ist. Links ist die der Verklebung entsprechende Durapartie auch leicht schmutzig trübe (s. Figur IV).

Epikrise: Im Gegensatz zu den bisherigen Fällen handelt es sich im vorliegenden um eine durch massenhafte Bakterienentwicklung im Gehirn veranlaßte Erweichung mit hochgradiger Hämolyse in den erweichten Gebieten. Eine genauere Angabe über den mikroskopischen Befund fehlt, doch erinnerte sich Herr Geheimrat Beneke genau, Unmassen von Bact. coli in den erweichten Teilen nachgewiesen zu haben. Das Eigenartige derartiger Fälle liegt darin, daß die Bakterienentwicklung scharfbegrenzte Abschnitte des Gehirns betrifft, während das übrige Gehirn frei bleibt. Um eine lokale Embolie, etwa nach Art einer Hirnabszeßbildung, kann es sich nicht handeln. Die Erklärung liegt nur darin, daß von einer an anderer Stelle (Nabel) entstandenen Allgemeininfektion aus Bakterien an eine schon vorher durch ischämische Erweichung geschwächte Stelle der Hirnsubstanz gelangten, hier liegen blieben und sich massenhaft vermehrten. Der hämorrhagisch-hämolytische Charakter der Hirnveränderung beruht dann auf der Bakterienwirkung, entspricht aber nicht der unmittelbaren Gehirnläsion. Somit stellen diese Fälle nur eine durch die Infektion komplizierte und dadurch bis zum tödlichen Ausgang gesteigerte Form der ischämischen Geburtserweichung dar.

Fall 9: Kurt Hoffmann, 37 Tage alt.

Geboren am 6. 1. 1913, gestorben am 12. 2. 1913.

Geburtsbericht fehlt. Es ist das 1. Kind. Es erhält 9 Tage lang die Brust, dann 1 Teil Milch, 1 Teil Mehlsuppe.

27. 1: Erbrechen, Durchfall, danach Fencheltee.

12. 2. tritt der Tod ein.

Pathologische Diagnose: Bronchopneumonie. Soor. Schwerer Darmkatarrh. Kleine Kalkkonkremente und

Nekrosen im Gehirn. Diffuse Blutungen im Tentorium. Otitis media beiderseits.

Die Gehirnsektion ergab: Die Schädelnähte und Fontanellen sind offen. Die Dura mater ist feucht, nicht verändert. Im Tentorium cerebelli finden sich eine Anzahl streifenförmiger Blutungen; eine Zerreißung ist nicht vorhanden.

Der Sinus longitudinalis enthält geronnenes Blut. Das Gehirn ist sehr weich und enthält im linken hinteren Okzipitallappen mehrere kleine, hirsekorngroße, weißliche Herde. Die mikroskopische Untersuchung ergibt, daß die Herde aus Fettkörnchenzellen bestehen.

Epikrise: Die Blutungen im Tentorium und Sinus longitudinalis deuten darauf hin, daß der Geburtsakt nicht ohne Schwierigkeiten verlaufen ist. Die Fettkörnchenzellen, aus denen die weißlichen Herde im linken hinteren Okzipitallappen bestehen, sind ein Zeichen der Erweichung, und zwar einer weißen (ischämischen) Erweichung, die aus Geburts-Shock, Arterienkrampf und Ischämie hervorgegangen ist. Auch hier handelt es sich also wohl um eine Läsion der Gehirnsubstanz durch ein Geburtstrauma. Offenbar hatten Bronchopneumonie und Darmkatarrh in der Hauptsache den Tod verursacht. Wie weit die Läsionen des Tentoriums und der Gehirnsubstanz dazu beigetragen haben, läßt sich nicht abschätzen.

Fall 10: Kurt Sabalowski, 20 Tage alt.

Geboren am 6. 5. 1913, gestorben am 26. 5. 1913.

Mutter V-para.

Beckenmaße: Spinae 23 cm, Cristae 28 cm, Trochanteres 30 cm, Conjugata externa 18 cm.

Nach der Geburt eines lebenden Mädchens in Kopflage ist im Uterus noch ein Kind in Querlage. Ein Fuß wird heruntergeholt, was leicht gelingt, da das Kind sich inzwischen in Beckenendlage gestellt hat. Extraktion leicht, keine Verletzungen.

Gewicht 2450 g, Länge 48 cm.

Kopfdurchmesser: gerader $10^1/_2$ cm, schräger 11 cm, senkrechter $10^1/_2$ cm, großer querer $9^1/_2$ cm, kleiner querer $7^1/_2$ cm.

Kopfumfänge: größter 33 cm, funktionierender 30 cm.

Das linke Ohr des Jungen ist eigentümlich verkrüppelt: vollkommene Atresie des Gehörganges und rudimentäre Muschelbildung.

Die Mutter hatte außer diesen Zwillingen 4 Kinder, von denen nur eins lebt.

Am 26. 5. erfolgte der Tod, über dessen Eintritt nähere Angaben fehlen.

Pathologische Diagnose: Ausgedehnte Tentoriumzerreißung. Blutkoagulum auf dem rechten Tentorium. Hochgradige nekrotische Erweichung des rechten Schläfenhirns. Darmkatarrh. Bronchopneumonische Herde in beiden Lungen.

Die Gehirnsektion ergab: Schädel auffallend klein. Alle Nähte klaffen. Dura mit Schädelinnerem fest verbunden und nur schwer lösbar.

Das Gehirn ist dem Schädelinneren entsprechend klein, leicht und sehr weich. Auf der Innenfläche des Tentoriums cerebelli ein dickes Blutkoagulum von Taubeneigröße. Ausgedehnte Tentoriumzerreißung; Tentoriumfasern sind total zerrissen gewesen, besonders rechts, sind aber allenthalben in Heilung begriffen. Die Blutung, die zur Bildung des Blutkoagulums geführt hat, stammt aus dem Sinus rectus. Das rechte Schläfenhirn ist hochgradig nekrotisch-hämorrhagisch erweicht (s. Figur V). Die Erweichung trägt den Charakter einer älteren hämorrhagischen.

Epikrise: Der Geburtsbericht gibt zwar an, daß die Extraktion leicht gewesen sei. Indessen weisen das aus dem Sinus stammende Blutkoagulum in Taubeneigröße auf der Innenfläche des Tentoriums sowie die ausgedehnten Tentoriumzerreißungen darauf hin, daß der kindliche Schädel während des Geburtsaktes einem starken Trauma (Druck in der Querrichtung) ausgesetzt gewesen sein muß. Dieses Trauma hat wahrscheinlich, wie die Herderkrankung des Schläfenhirns schließen läßt, in einem besonders starken Druck auf die rechte Schläfengegend bestanden. Nach Benekes Darstellung beruht ja die Tentoriumzerreißung auf einer Längsspannung der Falx cerebri durch einmaligen oder konstanten Druck auf die Seitenflächen des Schädels, so daß eine derartige Einwirkung hier sehr wahrscheinlich ist. In diesem Falle aber kann gegenüber dem hämorrhagischen Charakter der

Herderweichung auch diese selbst als der Ausdruck einer unmittelbaren Quetschung angesehen werden. Wir haben dafür kein sicheres Erkennungsmittel. Bei voller Anerkennung der genannten Möglichkeit muß doch auch darauf hingewiesen werden, daß etwa durch Shock es zu Arterienkrampf, durch diesen zu vorübergehender Ischämie und zu ischämischer Erweichung kam, worauf aus Nachbarbezirken nachträglich Blut in den toten Bezirk getreten sein konnte, so daß rote Erweichung entstand, die durch Umwandlung des Blutfarbstoffes zu brauner Erweichung wurde. Derartige Fälle sind mehrdeutig; der Hypothese der primären ischämischen Erweichung widersprechen sie jedenfalls nicht direkt.

Fall 11: Hermann Kehrer, Alter $9^1/_2$ Monate.

Geburtsbericht und Krankengeschichte fehlen.

Pathologische Diagnose: Kleiner alter Erweichungsherd im Gehirn.

Magenschleimhautinseln des Ösophagus. Bronchopneumonie des linken Unterlappens. Magendarmkatarrh. Rhachitis.

Die Gehirnsektion ergab: Schädeldach mittelhart mit zahlreichen Knochenneubildungsstellen. Schädelbasis o.B. Leichte Wasseransammlung am Kleinhirnboden (2 Eßlöffel).

Gehirn sehr weich; am Boden des linken Seitenventrikels zeigt sich in der Gegend des Corpus striatum ein alter kleiner Erweichungsherd.

Epikrise: Es wäre denkbar, daß es bei der $9^1/_2$ Monate zurückliegenden Geburt durch den Geburts-Shock zu Arterienkrampf, Ischämie und Erweichung gekommen sein könnte. Das Alter des Erweichungsherdes spricht nicht gegen diese Annahme; ein genauerer Bericht fehlt, doch scheint aus dem Mangel einer Bemerkung über etwaige Weißgelbfärbung hervorzugehen, daß Fettkörnchenzellen wenigstens nicht reichlich vorhanden waren, der Resorptionsprozeß also schon abgelaufen war. Dies würde mit der Annahme, daß eine Geburtsischämie vorlag, übereinstimmen.

Fall 12: Erich Hoche, 14 Tage alt.

Geboren am 5.12.1913, gestorben am 19.12.1913.

Ein Geburtsbericht fehlt. Nach Angaben der Mutter war es das 7. Kind (4 Kinder starben, darunter eine Frühgeburt im 7. Monat; ferner ein Abort); es war eine Frühgeburt, unter 7 Monate alt. Die letzten 4 Monate vor der Geburt will die Mutter alle 4 Wochen starke Blutungen gehabt haben. Die Geburt soll spontan erfolgt sein, angeblich aber eine Placenta praevia bestanden haben. Die ersten 3 Tage erhielt das Kind Fencheltee und Milch, die es aber stets erbrach. Es wurde in die Säuglingsklinik aufgenommen. Dortiger Status: Schädelumfang 29,6 cm. Große Fontanelle noch weit offen. Schädelnähte noch nicht geschlossen, besonders die Sagittalnaht klafft noch. Auf der Scheitelhöhe etwas nachgiebige Ränder.

Am 19. 12. erfolgte daselbst der Exitus letalis, über den nähere Angaben fehlen.

Pathologische Diagnose: Zahlreiche sklerotische Herdchen in der weißen Substanz beider Hemisphären. Allgemeine hochgradige Atrophie.

Die Gehirnsektion ergab: In beiden Großhirnhemisphären finden sich auf dem Durchschnitt zahlreiche punktförmige stecknadelkopfgroße sklerotische Herdchen in der weißen Substanz. Die Ventrikel sind nicht erweitert, das Ependym ist fest, die Medulla hart. Die Gefäße sind makroskopisch nicht verändert.

Epikrise: Da eine Placenta praevia bestand, ist es möglich, daß bei der Geburt, trotzdem sie spontan erfolgte, Schwierigkeiten aufgetreten sind, die, wie in den früheren Fällen, eine Nekrose mit ausheilender Sklerose der weißen Substanz im Gefolge hatten, so daß es sich auch hier um eine Geburtsläsion der Gehirnsubstanz gehandelt haben kann (vgl. dazu die oben angeführten Ausführungen Freud's über Porencephalie und Sklerose).

## 1914.

Fall 13: Frieda Kobs, 57 Tage alt.

Geboren am 15. 11. 1913, gestorben am 11. 1. 1914.

Geburtsbericht fehlt. Die Mutter ist 26 Jahre alt. 3 Kinder starben. Das 1. war ein 8-Monatskind, es starb 8 Monate alt

an Zahnkrämpfen. Das 2. war ein $6^1/_2$-Monatskind, es starb 3 Wochen alt, hatte stets Blut im Stuhl. Das 3. war ein 7-Monatskind und starb $^1/_4$ Jahr alt. Dieses 4. ist ein 7-Monatskind; es erhielt 14 Tage die Brust, dann halb Milch, halb Mehlsuppe. Nähere Angaben über den am 11.1.1914 erfolgten Tod fehlen.

Pathologische Diagnose: Ausgedehnte marantische Sinusthrombose. Thrombose der größeren Venen der Pia mater im Bereich des rechten Stirnlappens. Frische Erweichung im rechten Stirnhirn. Otitis media purulenta duplex. Harnsäure-Infarkte beider Nieren. Cystitis. Dünndarmkatarrh mäßigen Grades. Hypostatische Pneumonie beider Lungen.

Die Gehirnsektion ergab: Das Schädeldach zeigt auffallend weite Fontanellen und Nähte. Die Schädelknochen sind sehr dünn und an manchen Stellen sehr weich; besonders an den Scheitelbeinen sind diese weichen Stellen bemerkbar. Die Sinus durae matris sind sämtlich mit schwarzroten Thromben erfüllt. Auch eine größere Vene und die benachbarten kleineren der Pia mater im Stirnlappen sind thrombosiert. An der entsprechenden Stelle findet sich im Stirnhirn rechts vorn eine frische, rote, erweichte Partie von Walnußgröße.

Epikrise: Dieser Fall gehört offenbar nicht zu den Geburtsschädigungen; er stellt eine einfache postthrombotische Nekrose dar; die Ursache der Thrombose des Sinus und der Piavenen war wohl der allgemeine Marasmus.

Fall 14: Kurt Androschka, 5 Monate alt.

Geboren am 2.10.1913, gestorben am 7.3.1914.

Eltern gesund, Mutter hat bisher keine Fehlgeburten durchgemacht. Die Geburt dieses Kindes erfolgte 4 Wochen zu früh. Es mußte mit der Zange entbunden werden. Der Kopf soll bei der Geburt sehr klein gewesen sein. 4 Wochen nach der Geburt bemerkte die Mutter, daß die weiche Stelle auf dem Kopfe groß wurde und sich hervorwölbte und daß das Kind dann und wann die Augen verdrehte; allmählich wurde die weiche Stelle immer größer, dabei nahm der Kopfumfang andauernd langsam zu, das Augenverdrehen wurde immer schlimmer.

26. 2. 1914: Balkenstichoperation in der chirurgischen Klinik. Nach der Operation war der Schädel stark eingesunken, so daß die Schädelknochen die darüberliegende Haut in Falten abhoben. Temperaturanstieg, allmählicher Kräfteverfall.

Am 7. 3. 1914 erfolgte der Tod, über dessen Eintritt nähere Angaben fehlen.

Pathologische Diagnose: Hydrocephalus externus et internus. Porencephalie. Rhachitis. Narbe eines Balkenstiches (operativ).

Die Gehirnsektion ergab: Sehr großer Schädel; vollkommen eingesunkene große Fontanelle. Größter Umfang 43,5 cm. Linkes Scheitelbein stärker hervortretend. Rechtes Scheitelbein unter das Schläfenbein geschoben. Große Fontanelle 10 cm lang, größte Breite 8 cm. Das rechte Schläfenbein ist über das linke hinübergeschoben. Im hinteren Umfang der großen Fontanelle ist eine quere 2 cm lange, durch Seidennähte geschlossene reizlose Narbe. Beide bulbi tiefliegend und abwärts verschoben.

Große Fontanelle schlaff; bei ihrer Eröffnung fließen 700 ccm einer bräunlichroten Flüssigkeit ab. Nach Wegnahme des rechten Os frontale gelangt man in eine große buchtige Höhle, an deren Boden die Thalami optici und Ammonshörner freiliegen. Von der rechten Großhirnhemisphäre ist nur noch der Hinterhauptslappen und ein Teil des Schläfenlappens erhalten. Von dem Stirnhirn ist nur die weiche Hirnhaut als äußere Bedeckung des Seitenventrikels geblieben. Der rechte Seitenventrikel kommuniziert durch eine $6 \times 4$ cm große Öffnung mit dem linken Seitenventrikel; mitten durch diese Öffnung zieht ein strickstockdicker Strang von dem rechten Okzipitallappen zu dem linken vorderen Ende des linken Thalamus opticus hin. Die linke Großhirnhemisphäre bietet dieselben Verhältnisse wie die rechte. Zwischen der Oberfläche der rechten Großhirnhemisphäre bezw. der Pia mater und der Schädelinnenfläche findet sich ebenfalls eine sehr reiche Flüssigkeitsansammlung.

Die Windungen des Okzipitallappens sind reichlich und schmal, auch diejenigen des Schläfenlappens. Links befindet sich zwischen Okziput und Schläfenlappen ein breiter langer Spalt, der direkt in den Seitenventrikel führt. Die vordere Begrenzung

des Schläfenlappens ist durch die angedeutete Fossa Sylvii gegeben.

Der Balken ist angelegt, jedoch in seiner vorderen Hälfte bandartig verdünnt. In der weichen Hirnhaut sind reichliche graue Bröckchen von Stecknadelkopfgröße eingesprengt, wohl Reste der Gehirnsubstanz.

Im linken Sinus sigmoideus Gerinnsel, graurot, etwas trocken, adhärent. Übrige Sinus frei. Tentorium sehr kräftig, dick.

Die Schädelknochen sind sehr weich und dünn, mit Auflagerungen versehen, fast überall vollkommen durchscheinend. Dura mater zeigt vielfach braunrot gefärbte, nicht abstreifbare dünne Auflagerungen.

Epikrise: Gemäß der Unterscheidung Kundrats von vier verschiedenen Formen der Porencephalie handelt es sich in diesem Falle um eine mit Hydrocephalus verbundene Porencephalie. Die Angabe, daß das Kind mit der Zange entbunden wurde, und der Umstand, daß bei der Gehirnsektion das rechte Scheitelbein über das linke hinübergeschoben war, bezeugen zur Genüge, daß der kindliche Schädel einem mehr oder minder starken Geburtstrauma ausgesetzt gewesen sein muß. Wie bei den von Freud erwähnten Fällen von Herter, v. Monakow, v. Kahlden u. a. ist auch hier vielleicht die Ursache der Defektbildung in einem Schädeltrauma bezw. in der Druckwirkung der Zange zu suchen. Aber andererseits ist die Ähnlichkeit des Falles mit den Beobachtungen Kundrats und namentlich Seitz' zu groß, als daß nicht auch sehr stark die Möglichkeit einer Hirnläsion im fötalen Leben betont werden müßte. In Seitz' Fall kann ja eine solche kaum bezweifelt werden; ihm gleicht der vorstehende genau. Ich möchte nur annehmen, daß die Läsion (auch im Seitzschen Falle) nicht eine primäre Hämorrhagie, sondern eine primäre ischämische Erweichung darstellte. Eine so umfangreiche Hämorrhagie hätte wohl sicher weit umfangreichere Blutreste hinterlassen, als sie tatsächlich gefunden wurden. Die Frage nach der Ursache der angenommenen Ischämie bleibt freilich ungelöst; von einem Trauma der Mutter wie in Seitz' Falle ist in dem unsrigen

nichts bekannt. Bemerkenswert ist immerhin, daß es sich um eine Frühgeburt handelte.

Fall 15: Erich Schweidner, $12^1/_2$ Monate alt.

Geboren am 24. 2. 1913, gestorben am 10. 3. 1914.

Geburtsbericht fehlt. Am 26. 2. 1914 wurde der Knabe in die Säuglingsklinik aufgenommen. Dortige Anamnese: 5. Kind, alle leben; die anderen sind gesund, das jüngste 14 Tage alt. Dies Kind bricht seit 3 Tagen nach jeder Mahlzeit. Vorher war es wohl und munter und lief umher. Status: Mäßig entwickelt, Ernährungszustand dürftig. Patellarreflexe lebhaft.

28. 2. 1914: Etwas Nackensteifigkeit.

3. 3.: Zungengeschwür.

9. 3.: Temperatur hoch, Benommenheit.

10. 3.: Eintritt des Todes (nähere Angaben fehlen).

Pathologische Diagnose: Kolitis. Bronchopneumonie. Zungengeschwür. Soor des Pharynx und Ösophagus. Trübe Schwellung der Nieren. Erweichungsherd im linken oberen Thalamus opticus.

Die Gehirnsektion ergab: Schädeldach etwas unsymmetrisch, dünn; reichliche Diploë; Sinus frei.

Windungen flach; auf Durchschnitt reichliche, rasch ausfließende Blutpunkte.

Im linken oberen Sehhügel ein linsengroßer roter Erweichungsherd.

Epikrise: Die reichlichen Blutpunkte auf dem Durchschnitte des Gehirns deuten darauf hin, daß es einer Stauung ausgesetzt gewesen ist. Die Erweichung kann offenbar nicht auf eine Geburtsschädigung bezogen werden, da sie dann wohl schon längst in eine Narbe übergeführt gewesen sein würde. Die Ursache des Herdes ist nicht ermittelt; da Soor bestand, ist die Möglichkeit einer Soorembolie nicht ausgeschlossen. Jedenfalls ist der Fall als Beispiel dafür, daß bei kleinen Kindern auch aus anderen Gründen als dem Geburtstrauma Erweichungen auftreten können, für uns von besonderer Bedeutung; er warnt zur Vorsicht gegenüber zu einseitigen Auffassungen.

Fall 16: Lieselotte Mucke, 16 Tage alt.

Geboren am 10. 10. 1914, gestorben am 26. 10. 1914.

Geburtsbericht fehlt. Die Mutter war 25 Jahre alt, gesund. Dieses war das 4. Kind; ein Kind starb an Krämpfen; keine Aborte. Die Geburt — es waren Zwillinge — soll leicht gewesen sein, ohne Zuziehung eines Arztes. Die Kinder erhielten keine Muttermilch, sondern Kuhmilch mit Wasser. Am 18. 10. 1914 trat Erbrechen und Durchfall auf, so daß das Kind in die Säuglingsklinik aufgenommen wurde. Dortige Therapie: Ammenmilch. Am 26. trat der Tod ein (nähere Angaben fehlen).

Pathologische Diagnose: Geburtsblutung unterhalb des Tentoriums. Geburtsischämien im linken Parietalhirn. Eitrige Mittelohrentzündung.

Staphylokokken-Enteritis. Reichliche Stigmata ventriculi et duodeni. Pneumonie. Versprengte Nebennierenkeime.

Die Gehirnsektion ergab: Dura im allgemeinen o. B. Kein deutlicher Tentoriumriß. Unterhalb des Tentoriums liegt dem Oberwurm ein etwa zweimarkstückgroßer brauner Bluterguß locker auf (mikroskopisch: reichlich Schatten und viele sehr große Hämatoidinkristalle); eine Infiltration der Dura mit Blutresten besteht nicht. Das Gehirn ist im ganzen normal, blutreich; im linken Parietalhirn finden sich mehrere in Gruppen zusammengelagerte, bis 2 cm lange streifenförmige Erweichungsherde, ohne Bluterguß, ohne Verkalkung (mikroskopisch: reichlich Fettkörnchenzellen); im rechten Parietalhirn vereinzelte gleiche Herde.

Epikrise: Der Bluterguß unterhalb des Tentoriums deutet trotz der Angabe der Mutter, die Geburt sei leicht gewesen, darauf hin, daß bei dem Geburtsakt der kindliche Schädel Schwierigkeiten zu überwinden hatte, die mit starkem Druck verbunden waren. Neben dieser Hämorrhagie sind die Erweichungsherde als rein ischämische Nekrosen offenbar ein ganz selbständiger Prozeß; gleichzeitig mögen beide Vorgänge dem Geburtstrauma gefolgt sein, wie in Fall 1, 2, 10. Wie in den meisten der vorigen Fälle muß es auch hier durch den Geburts-Shock

zu Arterienkrampf, vorübergehender Ischämie und ischämischer Erweichung gekommen sein. Fettkörnchenzellen sind als Zeichen der Erweichung reichlich gefunden worden. Sie deuten darauf hin, daß der Prozeß eine Reihe von Tagen alt war. Es handelt sich also auch hier um eine Geburtsläsion der Gehirnsubstanz, die, wenn sie auch nicht den tödlichen Ausgang allein verursachte, doch jedenfalls dazu beigetragen hat.

Fall 17: Knabe Felgner, 6 Tage alt.

Geboren am 5. 11. 1914, gestorben am 11. 11. 1914.

Mutter I-para.

Beckenmaße: Spinae 27 cm, Cristae 25 cm, Trochanteres 30 cm, Conjugata externa 17 cm.

Nach Sprengung der Blase fällt die Nabelschnur vor. Ein Fuß wird herabgeholt, ein lebender Knabe extrahiert. Nach der Extraktion fühlt man den Kopf eines 2. Kindes vorliegen; es wird die Wendung auf den Fuß gemacht und ein zweiter lebender Knabe extrahiert; die Zwillinge sind eineiige.

Gewicht 2500 g, Länge 48 cm.

Kopfdurchmesser: gerader $10^1/_2$ cm, schräger $11^1/_2$ cm, senkrechter 10 cm, großer querer 9 cm, kleiner querer 7 cm.

Kopfumfänge: größter 33 cm, funktionierender $32^1/_2$ cm.

Am 11. 11. 1914 erfolgt der Tod durch Nabelinfektion.

Pathologische Diagnose: Sepsis nach Nabelinfektion. Ausgedehnte Hirnnekrose (septisch) durch Bacterium coli. Ausgedehnte wachsartige Degeneration der Muskulatur.

Die Gehirnsektion ergab: Das Tentorium zeigt geringfügige Einrisse mit geringer Blutung in die Umgebung.

Das Gehirn ist fast zerfließend weich. Große Abschnitte des Großhirns sind stark diffus dunkelrötlich verfärbt und enthalten Massen von Bazillen. Keine Hirnblutung in Herden. Die Rötung entspricht anscheinend einer starken Hyperämie mit Hämolyse. Keine Spur von Eiterung an den Meningen.

Die übrigen Hirnteile sind relativ wenig verfärbt.

Epikrise: Dieser Fall entspricht dem Fall 8. Die Differenz zwischen Distantia spinarum und cristarum beträgt nur 2 cm (normal soll sie mindestens 3 cm sein). Dieser Umstand sowie die Tentoriumrisse mit Blutungen deuten darauf hin, daß der kindliche Schädel beim Geburtsakt erheblichem Druck ausgesetzt gewesen sein muß. Sepsis nach Nabelinfektion ist festgestellt. Die Bazilleneinwanderung nach dem durch das Geburtstrauma geschwächten und geschädigten Großhirn hat zu hochgradiger Vermehrung der Bazillen und ausgedehnter septischer Hirnnekrose geführt. So muß anch dieser Fall als Geburtsläsion der Gehirnsubstanz aufgefaßt werden (s. Fall 8). Ob der Tod auch eingetreten wäre, wenn die Sepsis das Gehirn nicht ergriffen hätte, läßt sich natürlich nicht sagen.

Fall 18: Knabe Krämer, 1 Tag alt.

Geboren am 23. 11. 1914, gestorben am 24. 11. 1914.

Mutter IV-para.

Beckenmaße: Spinae 26 cm, Cristae 28 cm, Trochanteres 31 cm, Conjugata externa 18 cm.

Kindeslage: 1. Hinterhauptslage.

23. 11. 1914: Der Kopf steht hoch im Becken. Starke Kopfgeschwulst zu fühlen, starker Mekoniumabgang. Herztöne wechseln in der Zahl. Anlegen der Zange im queren Durchmesser; Extraktion ziemlich schwer; Herausziehen eines 4600 g schweren Knaben, der erst nach $^1/_2$ stündigem Belebungsversuch atmet und erst 1 Stunde nach der Geburt schreit. Länge 57 cm.

Kopfdurchmesser: gerader 12 cm, schräger 14 cm, senkrechter $10^1/_2$ cm, großer querer 10 cm, kleiner querer 8 cm.

Kopfumfänge: größter 38 cm, funktionierender 34 cm.

23. 11. 1914: Das Kind zeigt am linken Scheitelbein eine starke einmarkstückgroße Druckmarke, die zum Teil schon nekrotisch ist.

24. 11. 1914: Das Kind kommt unter Krämpfen ad exitum.

Pathologische Diagnose: Tentoriumzerreißung. Hirnhaut- und Hirnblutung.

Erstickungsblutung in den Pleuren und im Magen.

Die Gehirnsektion ergab: Sehr bedeutende Kopfgeschwulst über der ganzen Konvexität. Starke Deformation

der Knochen, Unterschiebung des linken Parietalbeines unter das Stirnbein. Blutungen in die Pfeilnaht. Im Subduralraum, namentlich in der linken Schläfengrube, dunkles Blut.

Tentorium beiderseits sehr stark eingerissen, links flächenhaft in der oberen Platte, rechts durch die freie Kante. Reichlich Blut umgibt namentlich auch das Kleinhirn und reicht in den Wirbelkanal hinunter. Das Gehirn ist feucht und sehr blutreich. An einigen Stellen kleine punktförmige Blutungen.

Epikrise: Aus dem Geburtsbericht geht hervor, daß die Geburt eine sehr schwere war; das Kind war weit über den Durchschnitt schwer und groß, das Becken der Mutter zeigt Maße unter dem Durchschnitt. Die Blutungen im Gehirn und der Eintritt des Todes sind dem Geburtstrauma zur Last zu legen.

Für die Entstehung dieser kleinen Blutungen kommt wieder die Möglichkeit einer primären traumatischen Quetschung oder diejenige einer primären Ischämie mit nachfolgender Ekchymosierung in Frage. Eine Quetschung tiefgelegener Abschnitte anzunehmen, hat wenig für sich. Am ehesten findet man doch im allgemeinen traumatische Blutungen an der Gehirnoberfläche. Wahrscheinlicher ist die Vermutung, daß die Blutungen einer Stauung entsprechen, welche im vorliegenden Falle durch die starke Blutung im Subduralraum mit Kompression des Sinus rectus sicher bestanden hat. Aber immerhin ist doch die reine Stauung gewiß nur sehr selten Ursache multipler Hirnblutungen; eine gewisse Vorbereitung einzelner Stellen durch eine vorausgehende Ischämie wäre deshalb wohl in Betracht zu ziehen. Da keine sonstigen Anhaltspunkte für eine solche nachweisbar sind, so kann diese Möglichkeit, welche in den Rahmen unserer Gesamtauffassung sich einfügen würde, hier nur gestreift werden.

Den 18 Fällen aus Halle sei noch ein von Beneke sezierter Fall aus dem Pathologisch-anatomischen Institut der Universität Marburg aus dem Jahre 1910 hinzugefügt; das Gehirnpräparat

(s. Figur VI) befindet sich in der Sammlung des Pathologisch-anatomischen Institutes der Universität Halle.

Fall 19: August Stork, 6 Tage alt.

48½ cm langer Knabe, sehr kräftiger Körper.

Angeblich ganz leichte Geburt, ohne Preßwehen. Mutter fiebert vom 2. Tage an; Streptokokken im Scheidensekret. Das Kind 5 Tage lang ohne auffällige Symptome. Erst am Todestage früh rasch zunehmende Zyanose, starke Streckkrämpfe der Arme und des Gesichtes. Kein Fieber.

Pathologische Diagnose: Ausgedehnte septische Nekrose mit Hämorrhagie und Stase in beiden Großhirnhemisphären. Tentoriumzerreißung.

Schwerer Ikterus. Arteriitis umbilicalis purulenta. Milztumor. Thymushyperplasie ohne Trachealabplattung. Magenhyperämie, Stigmata (?).

Die Gehirnsektion ergab: Reste einer Kopfgeschwulst und ausgedehnte blutige, ödematöse Infiltration über dem linken Parietalbein. Subperiostal an beiden Parietalbeinen nahe der Pfeilnaht sowie im Gebiete der großen Fontanelle diffuse Blutungen. Kopf ist normal konfiguriert. Im Sinus longitudinalis superior keine Thrombosen; im Subduralraum kein Blut. Ausgedehnte hämorrhagische Infiltration im Gebiete des rechten Großhirns bis zum Parietalhirn. Der ganze Abschnitt auffällig weich, ebenso wie Frontal- und Zentralhirn der linken Seite. Die Dura mater sitzt fest am Schädel, welcher seinerseits stark verkalkt ist. Auch die Spitze des linken Großhirns ist stark hämorrhagisch infiltriert. Im Gebiete der hämorrhagischen Infiltration rechts vorn sind die Venen vollkommen durch Stase gefüllt, in beiden Hemisphären (siehe Figur VI).

Das ganze Stirnhirn und Parietalhirn ist hämorrhagisch erweicht. Der rechte Ventrikel enthält etwas blutigen Brei, der linke kein Blut. Die Dura mater ist im Bereiche des Frontalhirns beiderseits blutig inhibiert. In der rechten Schläfengrube liegt Blut, welches an der Dura festklebt und mit Mühe ab-

gespült werden kann. Das rechte Tentorium zeigt eine typische Zerreißung und unter der Zerreißung gelegene Blutung. Das linke Tentorium zeigt eine Blutung ohne Zerreißung. Über dem Kleinhirn keine Blutungen, auch an der Hirnbasis fehlen sie. Eine auffällige ikterische Verfärbung des Gehirns findet sich nicht. Die Zentra der Medulla oblongata sind rein grau.

Mikroskopisch: Im hämorrhagischen Gehirn finden sich ungemein zahlreiche Bazillen, meist etwas größer als B. coli. Schnitt aus der Rinde an der rechten Fossa Sylvii: Pia und Arachnoidea zeigen ausgedehntes hämorrhagisches Ödem, starke Füllung namentlich der Venen, keine Thrombose. Gehirnrinde der äußeren grauen Zone meist normal. Die Ganglienzellschicht zeigt dann schwerste Zertrümmerung durch überall eingelagerte meist rundliche Blutungen, deren Erythrozyten in den Rindenteilen fast überall entfärbt sind, während sie in den zentralen Teilen gut erhalten sind. Sie erscheinen hier und da mit Ödem vereinigt, selten ist letzteres allein vorhanden; fast regelmäßig liegt im Zentrum der Blutungen ein mehr oder weniger prall gefülltes Blutgefäß. Einige dieser Gefäße enthalten Andeutungen von Thromben (Fibrin), keine Plättchen- oder Leukozytenthromben. Das zwischenliegende Hirngewebe enthält keine Leukozyten, zeigt überhaupt keine auffällige entzündliche Reaktion, sondern nur streckenweise unvollkommene Kernfärbung. Viele Zellen haben Formalinniederschläge. In den tiefergelegenen Hirnteilen finden sich fast ausschließlich homogene rote Zylinder in den Gefäßen.

Epikrise: Die Andeutungen von Thromben in den Gefäßen des kindlichen Gehirns sind wohl entweder auf direkte Einwirkungen seitens der Bakterien oder ihrer Toxine auf das Blut oder auf einfache mechanische Zirkulationsstörungen zurückzuführen; jedenfalls sind sie sekundär der Erweichung gefolgt, deren hämorrhagischer Charakter wohl mit der durch die Thromben bedingten Stauung zusammenhing. Die Entstehung der septischen Herde deuten wir wiederum in dem Sinne der Fälle 8 und 17; alle 3 Fälle boten ein durchaus gleichartiges Bild, nämlich die Überschwemmung begrenzter Gebiete mit Bakterien vom

Blute aus, deren massenhafte Vermehrung auf primäre lokale Ischämie schließen läßt; natürlich wirkten dann die Unmassen von Bakterien im Sinne einer rasch progredienten Erweichung. Die Übertragung der Bakterien ist vielleicht von der Mutter auf das Kind bei der Geburt erfolgt, die jedenfalls nicht so ganz leicht verlief, wie die Anamnese angibt; das zeigen die Tentoriumzerreißung und Hirnhämorrhagien.

Aus dem vorstehenden Material ergibt sich folgendes: Unter 737 Kindern im Alter bis zu einem Jahr fanden sich 16 Geburtsläsionen der Gehirnsubstanz, das sind etwa 2,5% (daneben 63 Tentoriumzerreißungen, also etwa 8—9%). Diese Läsionen der Hirnsubstanz kamen relativ oft in Kombination mit Tentoriumzerreißungen, welche meist ein Ausdruck schwerer Geburt sind, vor (6mal in 19 Fällen). Auch andere Angaben über erschwerte Geburt sind häufig, so daß wohl behauptet werden darf, daß die Schwierigkeiten der Geburt die Gefahr der ischämischen Hirnerweichung erhöhen: im Gegensatz zu den oben angeführten Angaben von Hannes bezüglich der klinischen Folgezustände der erschwerten Geburten darf diese Behauptung als auf sicherer anatomischer Beobachtung begründet angesehen werden. Daß die Herde geringer Größe klinische Symptome veranlassen, kann natürlich nicht erwartet werden, so daß die Hannesschen Resultate leicht verständlich sind.

Wir haben die Läsionen von den kleinsten Herden bis zu gewaltigen Zerstörungen des Gehirns beobachten können. Erstere erscheinen je nach ihrem Alter als einfache Erweichung mit Fettkörnchenzellen oder im Bilde von Verkalkung oder sklerotischer Verheilung; die großen Herde als Erweichung, die in trockne Nekrose und Resorption (Porencephalie, Fall 1) übergehen kann, aber auch durch septische Sekundärinfektion rasch weiter wächst und dann den Tod beschleunigt. Bezüglich dieser beiden Hauptgruppen der Herde: der aseptischen und septisch infizierten Nekrosen schließe ich mich der von Beneke bereits ausgeführten Anschauung an, daß sie beide auf einer primären aseptischen ischämischen Erweichung beruhen. Die Gruppe der

septischen umfangreichen Herderweichungen (unsere Fälle 8, 17, 19) ist meines Wissens bisher in der Literatur noch nicht genügend abgegrenzt und gewürdigt worden; diese Fälle sind höchst eigenartig und einheitlich.

Die Ursache der Ischämie des Gehirns, welche wir im Recklinghausenschen Sinne als das primum agens ansehen, liegt wohl in dem gewaltigen Shock der Geburt, speziell durch die Kompression des Kopfes. In dieser Beziehung ist der Hinweis von Bedeutung, daß in 4 Fällen (2, 5, 16, 19) „Stigmata ventriculi", d. h. kleine Nekrosen der Magenschleimhaut, gleichzeitig beobachtet wurden. Auch diese Nekrosen hat Beneke in gleichem Sinne auf Krampfischämie der Magengefäße durch den Geburts-Shock zurückgeführt. Er sagte, „daß für die Stigmata eine ähnliche Genese angenommen werden müsse, wie sie durch Klebs vor langen Jahren für das einfache Ulcus rotundum hypothetisch ausgesprochen ist: Eine ischämische Gefäßkontraktion könnte zu einer so erheblichen Schwächung der Mukosaelemente führen, daß sie der Verdauung durch den Magensaft nicht mehr zu widerstehen vermöchten; diese Verdauung würde im Gebiete bestimmter kleiner Gefäße, welche vielleicht besonders starke und anhaltende Kontraktionen erfahren hätten, besonders ausgeprägt eintreten und sich demgemäß zu den charakteristischen Herderkrankungen ausbilden.

„Ich konnte bei Menschen wie bei Tieren Herderkrankungen nachweisen, welche eine reine Nekrose ohne jede (primäre oder sekundäre) Blutung darstellen, also nur auf dem Boden einer Ischämie erklärt werden können.

„Die Bedeutung des Zentralnervensystems geht aus der hohen Zahl der Stigmafälle bei Erkrankungen desselben ohne weiteres hervor; aus der Gruppe der Shockerkrankungen gehören sicher auch die meisten Fälle hierher, insofern ihr Einfluß auf den Magen auf dem Umweg über das Zentralnervensystem zustande gekommen ist."

Schon damals wies Beneke nach, daß Stigmata („Erosionen") des Magens in Form reiner Nekrosen gerade bei Neugeborenen als Effekt des Geburts-Shocks schon wenige Stunden nach der Geburt deutlich und häufig nachweisbar sind; diese Behauptung

hat sich ihm seitdem immer wieder bestätigt. Die Erklärung für die Entstehung der Stigmata würde sich also einigermaßen decken mit der Erklärung der Entstehung der Erweichungen im Gehirn durch Shock, Krampf der Arterie und ischämische Erweichung.

Welcher Art der „Shock“ ist — ob es sich dabei um Zerrungen der Medulla obl. mit dem Gefäßnervenzentrum, oder um Reflexe von der Haut aus (Temperaturwechsel bei der Geburt!) oder anderes handelt —, darüber läßt sich einstweilen nichts Sicheres aussagen; nur scheint eben das Trauma bedeutungsvoll zu sein.

Klinisch sind die hier in Rede stehenden Fälle sehr verschieden zu bewerten. Sie können zu jähem Tode, zu schweren Nervenkrankheiten, Idiotie usw. führen (Porencephalie!), aber sicher auch oft unbemerkt bleiben; hierfür ist natürlich die Ausdehnung und der Sitz der Herderkrankungen maßgebend. Jedenfalls darf diese Geburtserkrankung des Gehirns, wie ja seit lange bekannt ist, vom Erzieher und vom Psychiater nicht übersehen werden.

Nach Vollendung obiger Arbeit hatte Herr Geheimrat Beneke die Güte, mir noch folgenden besonders instruktiven Fall aus dem pathologisch-anatomischen Institut der Universität Halle zur Verfügung zu stellen:

Mädchen Gavel, 20 Stunden alt.

Geburtsbericht fehlt. Das Kind wurde nach langer Geburtsdauer ohne künstliche Hilfe geboren, bei engem Becken. Es zeigte starke Verschiebungen der Schädelknochen. Beide Okzipitalhirne weisen vollkommen blutungsfreie Erweichungen auf, das linke bis zur Zentralwindung. Linkerseits bildet die Erweichung eine bedeutende leere Höhle ohne Verbindung mit der Hirnhöhle.

Die Sektion fand statt am 22. 1. 1915, $22^1/_4$ Stunden p. m.

Diagnosis in vita: Fazialislähmung durch Druck am Promontorium. Tod durch Hirnblutung.

Die Diagnose war gestellt worden, weil das Kind sofort nach der Geburt bis zum Tode, welcher nach 20 Stunden erfolgte,

eine vollkommene schlaffe Lähmung des rechten Armes und Beines aufwies.

Diagnosis post mortem: Hirnerweichung am linken Okzipitalhirn. Tentoriumzerreißung.

Abplattung der Trachea. Thymushyperplasie. Interstitielles Lungenemphysem. Kleine Lungenblutungen. Ausgedehnte parenchymatöse Magenblutungen (Stigmata?).

52 cm langes, kräftig gebautes Mädchen. Starke Zyanose der Lippen, der Nägel und der übrigen Körperhaut.

Die Gehirnsektion ergab: Über dem Schädel findet sich eine Hautvertrocknung von Linsengröße. Kopfhaut stark durch blutige Kopfgeschwulst geschwollen. Der Schädel deformiert durch Unterschiebung des linken Scheitelbeines unter das rechte. Weite Fontanellen. In der linken Schläfengrube findet sich etwas schmieriges Blut. Im übrigen ist der Subduralraum blutfrei und trocken. Die linke obere Platte des Tentorium zeigt eine linsengroße Zerreißung mitten in ihrer Fläche. Die Ränder sind nicht gerissen. Das Gehirn ist schlaff, namentlich auffällig weich in beiden Hinterhauptslappen. Im linken Hinterhauptslappen findet sich eine mitten in der Marksubstanz gelegene, spaltförmige, sehr große Höhle, welche von der hinteren Zentralwindung an bis zum Ende des Hinterhornes reicht. Sie ist mit der Hirnhöhle nicht verbunden und enthält kein freies Blut. Ihre Wände sind fetzig zerrissen und zeigen geringfügige Kapillarblutungen. Derartige Blutungen enthält auch das rechte Okzipitalhirn, in welchem eine größere Höhle fehlt. Die übrige Hirnsubstanz ist von annähernd normaler Farbe, im übrigen schlaff und welk. Auch das Kleinhirn und das verlängerte Mark zeigen nichts Auffälliges.

Mikroskopische Untersuchung: Die Wand des großen Herdes im Okzipitalhirn zeigt Fettkörnchenzellen, welche sämtlich im Stadium allererster Entwicklung stehen. Die Fettkörnchen sind noch sehr klein und füllen die Zellen nur unvollkommen aus. Auch finden sich andere Zellen in vermehrter Zahl ohne Fettkörnchen mit kleinem, rundem Kern.

Blutungen fehlen fast vollständig. Verkalkte Nervenfasern sind nicht vorhanden.

Der Magen enthält sehr reichlich schwarze Blutmassen in zähem, glasigem Schleim. Die Schleimhaut zeigt nirgends sichere Stigmata. Sie ist in beginnender Selbstverdauung.

Epikrise: Unzweifelhaft ist die großartige Veränderung des Gehirnes auf ein Geburtstrauma zurückzuführen. Mikroskopisch sind reichlich Fettkörnchenzellen in erster Entwicklung, das heißt also etwa 20 Stunden alt, nachgewiesen worden. Wiederum fehlt die Blutung vollständig. Das Gesamtbild läßt an einen direkten einmaligen, quetschenden Druck gegen das Scheitelbein denken. Indessen ist nicht zu begreifen, wie durch eine Druckzerreißung eine vollkommen blutungsfreie Erweichung zustande kommen könnte. Deshalb muß auch in diesem Falle wieder an eine Ischämie als Ursache der Erweichung appelliert werden. Immerhin ist das Bild so auffällig, daß der Gedanke an eine traumatische Läsion nicht ohne weiteres zurückgewiesen werden kann. Die Möglichkeit muß anerkannt werden, daß die langdauernde Einkeilung des Schädels im engen Becken eine bis zur Erweichung führende Kompression der sehr brüchigen Hirnsubstanz veranlaßt hätte. Das Kind ist nachträglich starken Schwingungen ausgesetzt worden. Ob diese irgendeinen Einfluß auf die Entstehung der Herde ausgeübt haben, muß dahingestellt bleiben.

Wenn in diesem einen Fall das Trauma wegen der eigenartigen Form der symmetrischen Herde eine Rolle gespielt hat, so würde derselbe auch für einen Teil der übrigen Fälle erklärend herangezogen werden können. Gerade deshalb muß streng betont werden, daß hier wie auch in den meisten früheren Fällen gar keine Blutung vorlag. Das Kind ist unzweifelhaft erstickt. Es hatte starke Trachealabplattung und schwere Zyanose. Es würde zu erwarten gewesen sein, daß diese Zustände zu einer Blutung Veranlassung gegeben hätten, wenn eine Hirnzerreißung stattgefunden hätte. Da eine solche Blutung fehlt, so müßte, wenn ein Trauma anerkannt werden soll, an eine Form des Traumas gedacht werden, bei welcher die Blutkapillaren des Gehirnes unzerrissen blieben, während die Nervenfasern auseinanderwichen. Es ist zweifellos,

daß die letzteren viel zerreißlicher sind als die Kapillaren, und so kann man vielleicht ein Trauma dieser Art hypothetisch konstruieren. Eine vollkommen sichere Entscheidung zwischen der Hypothese der Ischämie und des Traumas zu treffen, ist nicht möglich.

Zum Schlusse ist es mir eine angenehme Pflicht, meinem verehrten Lehrer, Herrn Geh. Medizinalrat Professor Dr. med. Beneke, meinen Dank auszusprechen für die Überlassung des Materials und der Zeichnungen zu Figur II und III sowie für die wohlwollende Unterstützung meiner Arbeit.

---

## Text zu den Abbildungen.

Figur I: Ischämische Erweichung im Okzipitalhirn eines 3 Tage alten Kindes (bei E.).
Figur II: Verkalkte Nervenfasern aus dem Gehirn eines 4 Tage alten Kindes.
Figur III: Desgleichen aus dem Gehirn eines 4 Wochen alten Kindes.
Figur IV: Diffuse Erweichung beider Stirnhirne bei einem 6 Tage alten Kinde.
Figur V: Hochgradige nekrotische Erweichung des rechten Schläfenhirnes bei einem 20 Tage alten Kinde.
Figur VI: Ausgedehnte septische Nekrose mit Hämorrhagie und Stase in beiden Großhirnhemisphären bei einem 6 Tage alten Kinde.

---

# Literaturverzeichnis.


**Beneke,** Die Thrombose. Aus Handbuch der allgemeinen Pathologie von Krehl und Marchand 1913 Bd. 2 Abt. 2.

**Beneke,** Über die hämorrhagischen Erosionen des Magens (Stigmata ventriculi). Aus Zentralblatt für allgemeine Pathologie und pathologische Anatomie von Ziegler 1908 Ergänzungsheft zu Bd. 19.

**Beneke,** Über Tentoriumzerreißungen bei der Geburt. Verhandlungen der Deutschen pathologischen Gesellschaft XIV, 1910, sowie Münchner med. Wochenschrift 1914 Nr. 41.

**Beneke,** Münchner medizinische Wochenschrift 1915.

**Büttner,** Die durch die Geburt entstandenen Krankheiten. Aus Brüning und Schwalbe, Handbuch der allgemeinen Pathologie und pathologischen Anatomie des Kindesalters 1913 Bd. 2 Abt. 1.

**Dahlmann,** Beitrag zur Kenntnis der symmetrischen Höhlen im Großhirnmark des Säuglings usw. Zeitschrift für die gesamte Neurologie und Psychologie 1910 Bd. 3.

**Finkelstein,** Die durch Geburtstraumen hervorgerufenen Krankheiten des Säuglings. Berliner Klinik Heft 168, Juni 1902.

**Fischl,** Ein Beitrag zur Kenntnis der Encephalitis beim Säugling. Prager medizinische Wochenschrift 1897 Nr. 26.

**Fischl,** Zur Kenntnis der Encephalitis beim Säugling. Jahrbuch für Kinderheilkunde 1899 Bd. 49 Heft 1.

**Freud,** Die infantile Zerebrallähmung. Aus Nothnagels Spezieller Pathologie und Therapie 9, 1897.

**Gerhardt,** Handbuch der Kinderkrankheiten. 1880 Bd. 5 Abt. 1, 2. Hälfte.

**Gowers,** Handbuch der Nervenkrankheiten Bd. 2.

**Hannes,** Die Beziehungen zwischen asphyktischen und schweren Geburten und nachhaltigen nervösen und psychischen Störungen. Zeitschrift für Geburtshilfe und Gynäkologie Bd. 68.

**Hayem,** Etudes sur les diverses formes d'encéphalite. Paris, De la Haye, 1868.

**Heschl,** Prager Vierteljahrsschrift 1859 (Gehirndefekt) und 1868 (Porencephalie).

**Jastrowitz,** Archiv für Psychologie und Neurologie 2, 3 und Berliner klinische Wochenschrift 1883 Nr. 46.

**v. Kahlden,** Über Porencephalie. Zieglers Beiträge zur pathologischen Anatomie 18, 1895.

**Kaufmann, Dr. Eduard,** Lehrbuch der speziellen pathologischen Anatomie. 1911 Bd. 2.

**Keller,** Die Krankheiten des Neugeborenen in den ersten Lebenstagen. Deutsche Klinik (Leyden) Bd. 7: Kinderkrankheiten, 1905.

**Kundrat,** Über die intermeningealen Blutungen Neugeborener. Wiener klinische Wochenschrift 1890 Nr. 46.

**Kundrat,** Die Porencephalie. Graz 1882.

**v. Limbeck,** Zur Kenntnis der Encephalitis congenita und ihrer Beziehung zur Porencephalie. Zeitschrift für Heilkunde 1886 Bd. 7 Heft 2 u. 3.

**Pott,** Über Tentoriumzerreißungen bei der Geburt. Zeitschrift für Geburtshilfe und Gynäkologie Bd. 69.

**v. Recklinghausen,** Handbuch der allgemeinen Pathologie des Kreislaufs und der Ernährung. 1883.

**Seitz,** Lokalisation und klinische Symptome interkranieller Blutungen Neugeborener. Münchener medizinische Wochenschrift 1908 S. 608.

**Seitz,** Über Hirndrucksymptome bei Neugeborenen infolge intrakranieller Blutungen und mechanischer Hirninsulte. Archiv für Gynäkologie 1907 Bd. 82.

**Seitz,** Über die durch intrauterine Gehirnhämorrhagien entstandenen Gehirndefekte und die Encephalitis congenita. Archiv für Gynäkologie 1907 Bd. 83.

**Virchow,** Kongenitale Encephalitis und Myelitis. Virchows Archiv 1867 Bd. 38 Heft 1.

**Weyhe,** Über die Häufigkeit von Hämorrhagien im Schädel bei Säuglingen. Diss. Kiel 1889.

**v. Winckel,** Handbuch der Geburtshilfe. Bd. 3, 3.

---

Robert Noske, Borna-Leipzig, Großbetrieb für Dissertationsdruck.

# Lebenslauf.

Am 16. Juni 1877 wurde ich, Benno Gottfried Theodor v. Kruska, in Bromberg geboren. Mein Vater Theodor v. Kruska starb 1896 als Generalleutnant in Kassel. Ich besuchte die humanistischen Gymnasien zu Posen, Pfalzburg, Trier, Zabern, Buchsweiler und Neiße; hier bestand ich 1895 die Reifeprüfung. Danach studierte ich ein Semester die Rechte in Lausanne und trat 1896 beim Leibdragoner-Regiment Nr. 24 in Darmstadt als Fahnenjunker ein. Im Juli 1897 wurde ich Offizier. 1902 mußte ich krankheitshalber den Abschied nehmen und studierte darauf die Rechte in Marburg. 1905 bestand ich in Kassel die erste juristische Prüfung und arbeitete als Referendar am Amtsgericht Marburg und Landgericht Danzig. 1906 trat ich zur Verwaltung über und arbeitete als Regierungsreferendar an der Regierung in Danzig und am Landratsamt Danziger Höhe. Aus Familienrücksichten erbat ich 1908 den Abschied aus dem Staatsdienste und begann im gleichen Jahre das Studium der Medizin in Berlin. Am 16. Februar 1911 bestand ich daselbst die ärztliche Vorprüfung, am 25. Mai 1914 in Halle die ärztliche Prüfung. Zu Beginn des Krieges wurde mir vom Ministerium des Innern am 8. August 1914 die Approbation als Arzt erteilt. Als kriegsfreiwilliger Arzt rückte ich mit dem II. Bataillon des Landwehr-Infanterie-Regiments Nr. 26 nach Frankreich. Mitte September erkrankte ich am Argonner Wald an Ruhr, Nerven- und Herzschwäche und mußte Ende November als dienstuntauglich aus dem Heeresdienste entlassen werden. Seit Mitte Januar 1915 bin ich als ordinierender Arzt am Reservelazarett Braunlage (Harz) tätig.

Seit 1901 bin ich verheiratet und habe 3 Kinder (ein Mädchen von 13 Jahren, 2 Knaben von 12 und 2 Jahren).

Während meines medizinischen Studiums besuchte ich die Vorlesungen, Kliniken und Kurse folgender Herren Professoren und Dozenten:

in Berlin: v. Bergmann, du Bois-Reymond, Buchner, Diels, Freund, Friedenthal, Fritsch, Hertwig, Holtermann, Nicolai, Oestreich, Pels-Leusden, Pschorr, Rubner, Steudel, Waldeyer;

in Kiel: Brandt, Dieterici;

in Halle: Anton, Beneke, v. Bramann, Braunschweig, Denker, Fraenken, Grouven, Grund, Haasler, Harnack, v. Hippel, Heynemann, Igersheimer, Mohr, Schmieden, Schmidt, Schulz, Stieda, Stoeltzner, Veit.

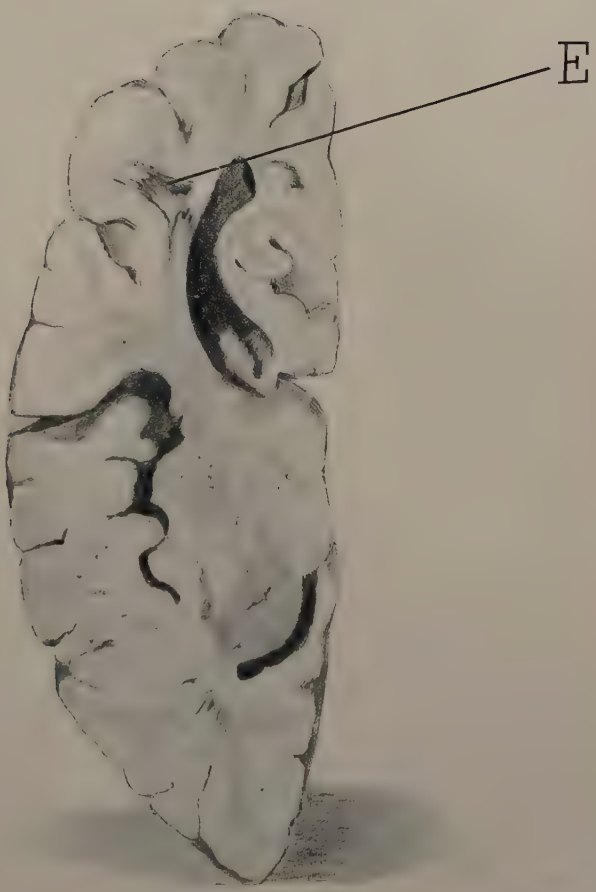


Fig. I.
(Zu Fall 2. Natürliche Größe.)

Fig. II.
(Zn Fall 5.)

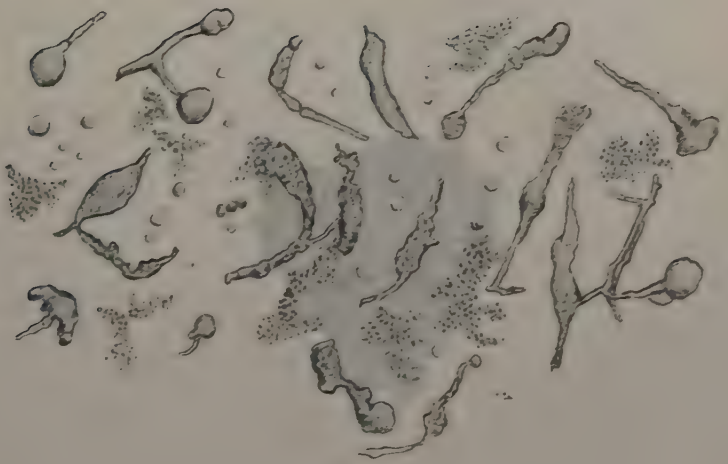

Fig. III.
(Zn Fall 6.)

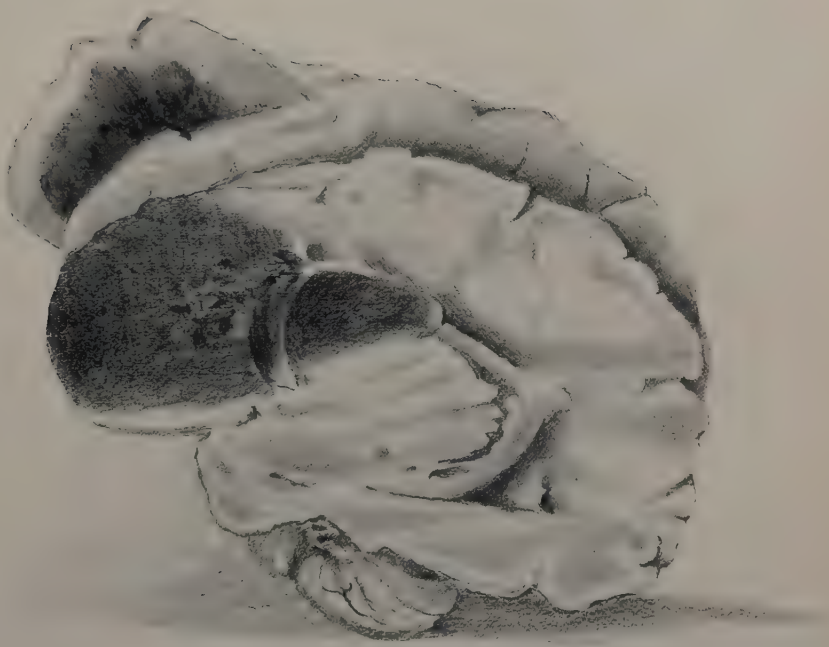

Fig. IV.
(Zu Fall 8. Wenig verkleinert.)

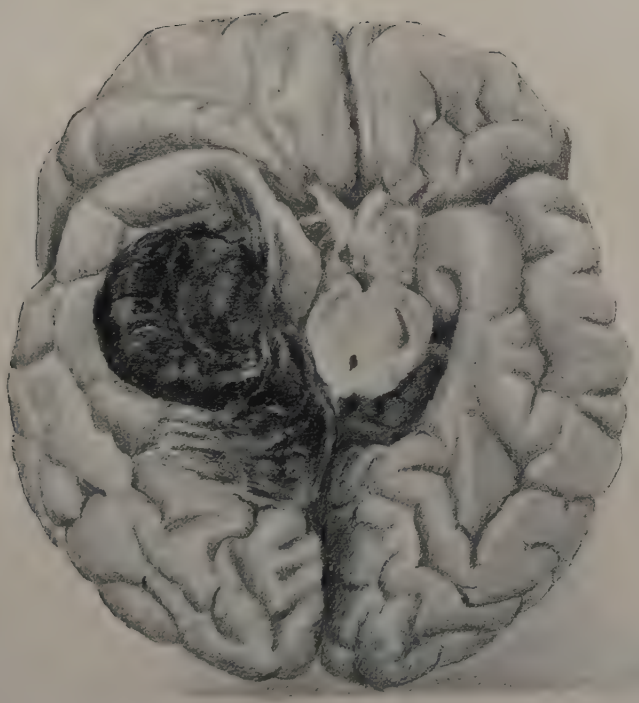

Fig. V.
(Zu Fall 10. $^3/_4$ natürliche Größe.)

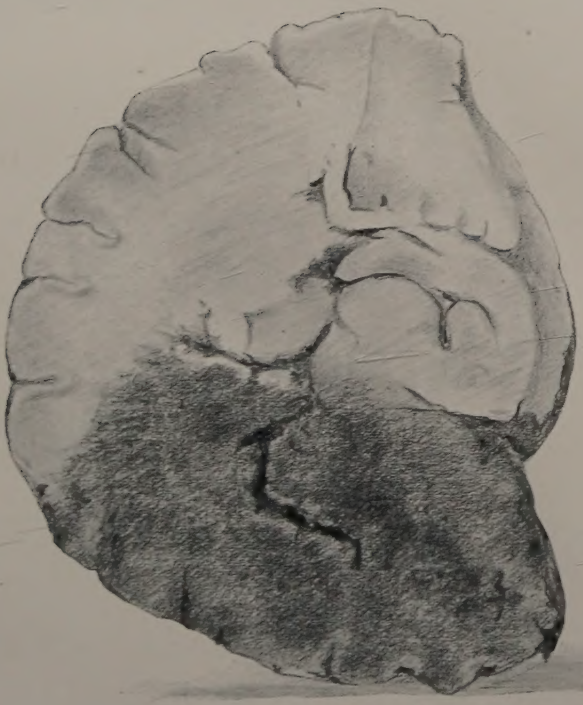

Fig. VI.
(Zu Fall 19. Natürliche Größe.)